



GUÍAS DE PRÁCTICA CLÍNICA DE LA SERV

8 | Manejo del Agujero Macular



Sociedad
Española de
Retina y
Vítreo

www.serv.es

GUÍAS DE PRÁCTICA CLÍNICA DE LA SERV

8 | Manejo del Agujero Macular



www.serv.es

Coordinadores

Marta S. Figueroa

Hospital Universitario Ramón y Cajal, Madrid.
VISSUM Premium Madrid.
Universidad de Alcalá de Henares

José María Ruiz-Moreno

Universidad de Castilla La Mancha, Albacete
VISSUM, Alicante

Grupo de trabajo

Javier Aráiz Iribarren

Universidad del País Vasco.
Osakidetza-Servicio Vasco de Salud
Instituto Clínico Quirúrgico de Oftalmología (ICQO).
Bilbao

Luis Arias Barquet

Universitat de Barcelona.
Hospital Universitari de Bellvitge, Barcelona

Anniken Burés Jelstrup

Instituto de Microcirugía Ocular. Barcelona

Francisco Cabrera López

Complejo Hospitalario Universitario Insular Materno-
Infantil de Gran Canaria
Vissum Las Palmas
Profesor Asociado de Oftalmología de la Universidad
de Las Palmas de Gran Canaria

Inés Contreras Martín

Hospital Universitario Ramón y Cajal, Madrid.
Clínica de Cirugía Ocular, Madrid

Alfredo García Layana

Clínica Universidad de Navarra
Red Temática de Investigación Cooperativa
(RTICS 07/0062)

Estanislao Gutiérrez Sánchez

Hospital Universitario Macarena.
Clínica Piñero. Sevilla

Carlos Mateo

Instituto de Microcirugía ocular. Barcelona

Javier Montero

VISSUM. Alicante

Jeroni Nadal

Instituto Universitario Barraquer. Barcelona

Jose Luis Olea Vallejo

Hospital Son Espases. Palma de Mallorca

Antonio Piñero Bustamante

Hospital Universitario Valme.
Clínica Piñero. Sevilla
Universidad de Sevilla

José María Ruiz-Moreno

Universidad de Castilla La Mancha, Albacete
VISSUM, Alicante

Marta S. Figueroa

Hospital Universitario Ramón y Cajal, Madrid.
VISSUM Premium Madrid.
Universidad de Alcalá de Henares

La validación de esta Guía ha sido realizada por los siguientes revisores externos:

Noemí Lois

Institute of Medical Sciences
University of Aberdeen (Reino Unido)

Arturo Alezzandrinni

Instituto Oftalmológico de Alta Complejidad
Servicio de Oftalmología del Sanatorio
Otamendi Miroli.
Facultad de Medicina de la Universidad de Buenos
Aires. (Argentina)

Angel Regueras

Hospital Ramón y Cajal de Madrid

Enrique Cervera

Hospital General de Valencia

Patrocinado por:



Fecha de publicación: Marzo de 2011

Este documento debe ser citado como "Manejo del Agujero Macular. Guías de Práctica Clínica de la SERV".

Disponible en www.serv.es

Copyright © 2011, Sociedad Española de Retina y Vítreo.

D.L.: M-7026-2011

ISBN: 978-84-614-7896-5

Maquetación e impresión: CF Comunicación

Índice de contenidos



Objetivos de la Guía _____	4
Lista de abreviaturas _____	6
Declaración de conflicto de interés de los participantes _____	7
Agujero macular idiopático	
1- Diagnóstico clínico y estadios evolutivos (OCT spectral domain). _____	8
Estanislao Gutiérrez Sánchez, Antonio Piñero Bustamante	
2- Factores pronósticos del OCT en la cirugía del agujero macular. _____	13
José María Ruiz-Moreno, Javier Montero	
3- Indicaciones quirúrgicas. Alfredo García Layana _____	21
4- Técnica quirúrgica:	
4.1- Importancia de la extracción de la MLI. Francisco Cabrera López _	26
4.2- Colorante biológicos para tinción de las membranas preretinianas maculares y la MLI. Javier Aráiz Iribarren _____	35
4.3- Taponamiento y posicionamiento postquirúrgico. Jeroni Nadal _	41
4.4- Reapertura del agujero macular tras cirugía. Procedimiento terapéutico. José Luis Olea Vallejo _____	48
5- Agujero macular en la alta miopía. _____	52
Carlos Mateo, Anniken Burés Jelstrup	
6- Agujero macular traumático. Luis Arias Barquet _____	59
7- Agujero macular lamelar. Marta S. Figueroa, Inés Contreras Martín _____	65



Objetivos de la Guía



El propósito de esta Guía es presentar unas directrices generales que sirvan de orientación para el diagnóstico y tratamiento de los distintos tipos de agujeros maculares, entre los que se incluyen los agujeros maculares idiopáticos, traumáticos, en la alta miopía y lamelares. La cirugía microincisional con 25 y 23 g, se ha impuesto sobre la vitrectomía con instrumental de 20g en el tratamiento de los agujeros maculares. No obstante, son numerosos los puntos todavía a debate. En esta guía se exponen los hallazgos más recientes en cuanto al valor pronóstico del OCT en la cirugía del agujero macular, la necesidad o no de extraer la membrana limitante interna, la necesidad o no de posicionamiento postoperatorio, las técnicas más avanzadas en el tratamiento de los agujeros maculares en la alta miopía o las indicaciones y técnica quirúrgica aconsejadas en la cirugía de los agujeros maculares lamelares.

Esta guía sugiere líneas de actuación para las diferentes variantes clínicas, pero no pretende establecer criterios de obligado cumplimiento, ni eximir al oftalmólogo de su responsabilidad de reflexionar ante un caso concreto y actuar según su buen criterio profesional. Además en modo alguno limita o vincula la libertad del oftalmólogo en su toma de decisiones para el tratamiento de un paciente determinado. Puede así optar por otra pauta distinta, dentro de las técnicas habituales requeridas, si entiende que, según su experiencia, el resultado buscado exige otro tipo de terapia. El que dicha opción no esté contemplada en este documento como pauta de actuación recomendada, no puede considerarse en modo alguno como una mala praxis profesional o una vulneración de la "lex artis ad hoc".

Para conseguir establecer las directrices se ha realizado una amplia revisión de la literatura y de los protocolos existentes por parte de una comisión nombrada a tal fin por la Sociedad Española de Retina y Vítreo y se han discutido las distintas opciones terapéuticas disponibles en la actualidad y su indicación más aceptada, de forma que

las recomendaciones clínicas, diagnósticas y terapéuticas se basan en conocimientos científicos y niveles de evidencia.

Los niveles de Evidencia y Grados de Recomendación están basados en la US Agency for Health Research and Quality:

Nivel de evidencia 1.

1a: La evidencia proviene de meta-análisis de ensayos controlados, aleatorizados, bien diseñados.

1b: La evidencia proviene de, al menos, un ensayo controlado aleatorizado.

Nivel de evidencia 2.

2a: La evidencia proviene de, al menos, un estudio controlado bien diseñado sin aleatorizar.

2b: La evidencia proviene de, al menos, un estudio no completamente experimental, bien diseñado, como los estudios de cohortes. Se refiere a la situación en la que la aplicación de una intervención está fuera del control de los investigadores, pero su efecto puede evaluarse.

Nivel de evidencia 3.

La evidencia proviene de estudios descriptivos no experimentales bien diseñados, como los estudios comparativos, estudios de correlación o estudios de casos y controles.

Nivel de evidencia 4.

La evidencia proviene de documentos u opiniones de comités de expertos o experiencias clínicas de autoridades de prestigio o los estudios de series de casos.

Grado de Recomendación.

A: Basada en una categoría de evidencia 1.
Extremadamente recomendable.


B: Basada en una categoría de evidencia 2.
Recomendación favorable.

C: Basada en una categoría de evidencia 3.
Recomendación favorable pero no concluyente.

D: Basada en una categoría de evidencia 4. Consenso de expertos, sin evidencia adecuada de investigación.



Lista de abreviaturas



AM:	Agujero macular
AMI:	Agujero macular idiopático
AMM:	Agujero macular altos miopes
AV:	Agudeza visual
C2F6:	Hexafluoroetano
C3F8:	Perfluoropropano
DHI:	Índice diámetro mínimo/diámetro de la base
DPV:	Desprendimiento posterior de vítreo
EMQ:	Edema macular quístico
EPR:	Epitelio pigmentario de la retina
ES:	Segmento externo de los fotorreceptores
ETDRS:	Early treatment diabetic retinopathy study
FILMS:	Full-thickness macular hole and Internal Limiting Membrane peeling Study
IS:	Segmento interno de los fotorreceptores
MAVC:	Mejor agudeza visual corregida
MER:	Membrana epirretiniana
MHI:	Índice altura/diámetro de la base
MLE:	Membrana limitante externa
MLI:	Membrana limitante interna
OCT SD:	OCT dominio espectral
OCT TD:	OCT dominio tiempo
OCT:	Tomografía de coherencia óptica
PVR:	Proliferación vítreo retiniana
RCT:	Ensayos clínicos prospectivos controlados y randomizados
SF6:	Hexafluoruro de azufre
THI:	Índice de tracción (altura/diámetro mínimo)
VI:	Verde indocianina
VPP:	Vitrectomía vía pars plana

Declaración de conflicto de interés de los participantes



Los autores responsables de esta Guía de Manejo del Agujero Macular, declaran no tener ningún interés comercial, ni económico en ninguno de los productos mencionados en el texto.

Ninguno de los autores mantiene dependencia, ni relación económica con las empresas farmacéuticas implicadas en la fabricación y/o comercialización de los productos farmacológicos mencionados.

Los autores



Diagnostico clínico y estadios evolutivos

Definición. El agujero macular es una apertura anatómica completa de la retina neurosensorial que se desarrolla en la fovea.

Historia natural (Estadios Evolutivos)

El agujero macular se desarrolla en semanas o meses dependiendo del estadio en que se encuentre, según la primera descripción realizada por Gass.¹ También puede ocurrir rápidamente. En ambos casos el agujero macular se detecta cuando los síntomas del paciente cambian bruscamente.^{1,2} En la Tabla 1 se exponen las características del agujero macular en los distintos estadios descritos por Gass.

Epidemiología y Factores de riesgo

La mayoría de los investigadores afirman que el agujero macular esta causado por una tracción vitreoretiniana idiopática; se han descrito, asimismo, series en las que el trauma es el responsable para un pequeño número de casos.^{3,4}

En el Case-control Study Group, el 72% de los agujeros maculares ocurren en mujeres y mas del 50% de los agujeros maculares ocurren en pacientes entre 65 y 74 años. Solo un 3% ocurrieron por debajo de los 55 años.⁵

La Tomografía de Coherencia Óptica (OCT) (6, 7, 8, 9,10), el Scanning Laser Ophthalmoscopy¹¹ y observaciones realizadas durante la cirugía,^{12,13} sugieren la existencia de una tracción vitreomacular anteroposterior, que sería la responsable del estadio 1-A. Algunos de estos “pseudoquistes” se resuelven completamente;^{14,15} otros, desarrollan un agujero lamelar (grosor parcial). Los “pseudoquistes” que evolucionan hacia un agujero completo, lo hacen en semanas o meses y pasan a estadio 1-B. El 75% de los agujeros maculares en estadio 2, progresan a un estadio 3 o estadio 4.^{16, 17,18}

El pronostico de los agujeros maculares completos es muy pobre. Solo el 5% podrán alcanzar una visión de 0,4 o mejor, entre el 55% y el 58% podrán alcanzar una visión de 0,2 o mejor, y aproximadamente el 40% tendrán una visión de 0,1 o peor.¹⁹⁻²³ Entre el 3 y el 11% de los agujeros maculares completos, se cierran espontáneamente;^{16, 24,25,26} si esto ocurre se recupera agudeza visual. La gran mayoría de los agujeros maculares no tratados mantienen una visión que oscila entre 0,2 y 0,05. El ojo contralateral del paciente con un agujero macular, tiene un riesgo aproximado del 10% al 20% de desarrollarlo, sobre todo si mantiene la hialoides adherida a la retina.¹⁹

Diagnóstico. Pacientes con agujero macular debutan con síntomas y signos de lo que denominamos “síndrome macular”: metamorfopsia, disminución de agudeza visual, macropsia o micropsia, escotoma central relativo o total. No obstante, algunos pacientes son asintomáticos. La evaluación del paciente debe hacerse como en cualquier caso de patología ocular, haciendo hincapié en la exploración macular.²⁷ Hay distintas patologías que nos pueden hacer confundir el diagnóstico por ser su aspecto similar a algunos estadios del agujero macular: edema macular quístico, corioretinopatía serosa central, drusa subfoveolar, agujero macular lamelar, membrana epiretiniana con pseudoagujero y maculopatía solar (28,29).

La historia clínica debe incluir los siguientes elementos, que variarán dependiendo del paciente y que están basados en la evidencia científica, así:

- La duración de los síntomas (A-III)
- La historia ocular: glaucoma o otras enfermedades oculares previas, traumas, cirugías o otros tratamientos, exposición prolongada al sol (A-III)


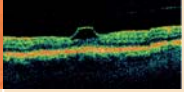

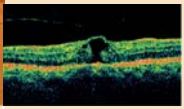
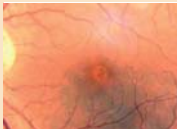
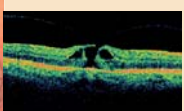



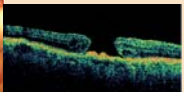
- Medicación que pueda producir un edema macular quístico (niacina sistémica, prostaglandinas tópicas) (A-III)

La exploración debe realizarse mediante biomicroscopía con la lámpara de hendidura (Figura 1. Signo de Watzke-Allen) (A-III). La OCT nos proporciona una excelente información de la anatomía del agujero macular para el diagnóstico, análisis del estadio, indicación quirúrgica, pronóstico y evolución.³⁰ La autofluorescencia es otro método rápido y no invasivo de poner de manifiesto el agujero macular así como monitorizar la evolución postoperatoria.³¹

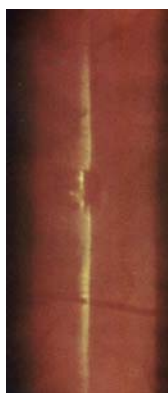

Figura 1. Signo de Watzke-Allen

Tabla 1: Estadios y Características del Agujero Macular

ESTADIO	CARACTERÍSTICAS	Foto	OCT
Estadio 1-A	<ul style="list-style-type: none"> - Pérdida de la depresión foveal y mancha amarillenta foveal (100 -200 micras de diámetro). - Desprendimiento del cortex vítreo perifoveal con persistente adherencia a la fovea. - La tracción vítreofoveal causa una separación en la fovea (pseudoquiste) que se corresponde con la mancha amarilla⁹ - Las MER son raras. - La AV oscila entre 1 y 0,25. 		
Estadio 1-B	<ul style="list-style-type: none"> - Anillo amarillento de 200-350 micras de diámetro. - Extensión posterior del pseudoquiste con rotura de las capas externa de la retina.^{15,17} - La superficie interna del pseudoquiste persiste intacta con adherencia a la hialoides posterior^{9,11} - Las MER son raras. - La AV oscila entre 1 y 0,25 		
Estadio 2	<ul style="list-style-type: none"> - Pequeña rotura central completa de la retina (< 300 micras de diámetro) en un ojo con estadio 1. - Las MER son raras. - Metamorfopsia y disminución de la AV. - La AV oscila entre 1 y 0,25 		
Estadio 3	<ul style="list-style-type: none"> - Agujero macular completo (300 a 400 micras de diámetro). - Desprendimiento de la hialoides completo en el área macular pero puede seguir adherida a la papila o mas periféricamente⁹ - Un opérculo o colgajo en la hialoides posterior se evidencia en la OCT y puede ser notado clínicamente. - Líquido subretiniano, edema intraretiniano y quistes. - Depósitos drusenoides en el lecho del agujero. - Anillo de hiper o hipopigmentación del epitelio pigmentario en la unión entre retina edematosa o retina desprendida y retina normal, en casos crónicos¹² - Presencia de MER - La AV oscila entre 0,2 y 0,05^{6,12} 		
Estadio 4	<ul style="list-style-type: none"> - Agujero macular completo ± 500 micras de diámetro. - DPV completo con anillo de Weiss - Líquido subretiniano, edema intraretiniano y quistes. - Depósitos drusenoides en el lecho del agujero. - MER frecuentes¹³ - La AV oscila entre 0,2 y 0,02^{6,12} 		

Bibliografía



1. Gass JD. Idiopathic senile macular hole. Its early stages and pathogenesis. *Arch Ophthalmol* 1988;106:629-39.
2. Gass JD. Reappraisal of biomicroscopic classification of stages of development of a macular hole. *Am J Ophthalmol* 1995; 119:752-9.
3. Aaberg TM, Blair CJ, Gass JD. Macular holes. *Am J Ophthalmol* 1970;69:555-62.
4. Kuhn F, Morris R, Mester V, Witherspoon CD. Internal limiting membrane removal for traumatic macular holes. *Ophthalmic Surg Lasers* 2001;32:308-15.
5. The Eye Disease Case-Control Study Group. Risk factors for idiopathic macular holes. *Am J Ophthalmol* 1994;118:754-61.
6. Gaudric A, Haouchine B, Massin P, et al. Macular hole formation: new data provided by optical coherence tomography. *Arch Ophthalmol* 1999;117:744-51.
7. Haouchine B, Massin P, Gaudric A. Foveal pseudocyst as the first step in macular hole formation: a prospective study by optical coherence tomography. *Ophthalmology* 2001;108:15-22.
8. Hee MR, Puliafito CA, Wong C, et al. Optical coherence tomography of macular holes. *Ophthalmology* 1995;102:748-56.
9. Spaide RF, Wong D, Fisher Y, Goldbaum M. Correlation of vitreous attachment and foveal deformation in early macular hole states. *Am J Ophthalmol* 2002;133:226-9.
10. Hikichi T, Yoshida A, Akiba J, et al. Prognosis of stage 2 macular holes. *Am J Ophthalmol* 1995;119:571-5.
11. Kishi S, Kamei Y, Shimizu K. Tractional elevation of Henle's fiber layer in idiopathic macular holes. *Am J Ophthalmol* 1995;120:486-96.
12. Kishi S, Hagimura N, Shimizu K. The role of the premacular liquefied pocket and premacular vitreous cortex in idiopathic macular hole development. *Am J Ophthalmol* 1996;122:622-8.
13. Johnson MW, Van Newkirk MR, Meyer KA. Perifoveal vitreous detachment is the primary pathogenic event in idiopathic macular hole formation. *Arch Ophthalmol* 2001;119:215-22.
14. de Bustros S. Vitrectomy for Prevention of Macular Hole Study Group. Vitrectomy for prevention of macular holes. Results of a randomized multicenter clinical trial. *Ophthalmology* 1994;101:1055-9; discussion 1060. Johnson RN, Gass JD. Idiopathic macular holes. Observations, stages of formation, and implications for surgical intervention. *Ophthalmology* 1988;95:917-24
15. Guyer DR, de Bustros S, Diener-West M, Fine SL. Observations on patients with idiopathic macular holes and cysts. *Arch Ophthalmol* 1992;110:1264-8.
16. Azzolini C, Patelli F, Brancato R. Correlation between optical coherence tomography data and biomicroscopic interpretation of idiopathic macular hole. *Am J Ophthalmol* 2001;132:348-55.
17. Hikichi T, Yoshida A, Akiba J, Trempe CL. Natural outcomes of stage 1, 2, 3, and 4 idiopathic macular holes. *Br J Ophthalmol* 1995;79:517-20.
18. Hikichi T, Trempe CL. Risk of decreased visual acuity in full-thickness idiopathic macular holes. *Am J Ophthalmol* 1993;116:708-12.
19. Lewis ML, Cohen SM, Smiddy WE, Gass JD. Bilaterality of idiopathic macular holes. *Graefes Arch Clin Exp Ophthalmol* 1996;234:241-5.
20. Chew EY, Sperduto RD, Hiller R, et al. Clinical course of macular holes: the Eye Disease Case-Control Study. *Arch Ophthalmol* 1999;117:242-6.
21. Casuso LA, Scott IU, Flynn HW Jr, et al. Long-term follow-up of unoperated macular holes. *Ophthalmology* 2001;108:1150-5.
22. Morgan CM, Schatz H. Idiopathic macular holes. *Am J Ophthalmol* 1985;99:437-44.
23. Hikichi T, Akiba J, Trempe CL. Effect of the vitreous on the prognosis of full-thickness idiopathic macular hole. *Am J Ophthalmol* 1993;116:273-8.





8 | Manejo del Agujero Macular

24. Freeman WR, Azen SP, Kim JW, et al. The Vitrectomy for Treatment of Macular Hole Study Group. Vitrectomy for the treatment of full-thickness stage 3 or 4 macular holes. Results of a multicentered randomized clinical trial. *Arch Ophthalmol* 1997;115:11-21.
25. Chan A, Duker JS, Schuman JS, Fujimoto JG. Stage 0 macular holes: observations by optical coherence tomography. *Ophthalmology* 2004;111:2027-32.
26. Ho AC, Guyer DR, Fine SL. Macular hole. *Surv Ophthalmol* 1998;42:393-416.
27. Gass JD, Joondeph BC. Observations concerning patients with suspected impending macular holes. *Am J Ophthalmol* 1990;109:638-46.
28. McDonald HR, Williams GA, Scott IU, et al. Laser scanning imaging for macular disease: a report by the American Academy of Ophthalmology. *Ophthalmology* 2007;114:1221-8.
29. Kelly NE, Wendel RT. Vitreous surgery for idiopathic macular holes. Results of a pilot study. *Arch Ophthalmol* 1991;109:654-9.
30. Blain P, Paques M, Massin P, et al. Epiretinal membranes surrounding idiopathic macular holes. *Retina* 1998;18:316-21.
31. Ciardella AP, Lee GC, Langton K, Sparrow J, Chang S. Autofluorescence as a novel approach to diagnosing macular holes. *Am J Ophthalmol*. 2004;137:956-959.



Factores pronósticos del OCT en la cirugía del agujero macular.

Capítulo financiado en parte por el Instituto de Salud Carlos III, Red Temática de Investigación Cooperativa en Salud "Patología ocular del envejecimiento, calidad visual y calidad de vida" (RD07/0062/0019).

El conocimiento de la relación entre el vítreo cortical posterior y el área macular ha avanzado mucho con los estudios realizados con Tomografía de Coherencia Óptica (OCT),^{1,2,3} estableciéndose el papel de las fuerzas antero-posteriores^{4,5} y de las fuerzas tangenciales ocasionadas por la contracción de la Membrana Limitante Interna (MLI) en el desarrollo del AM, aunque su patogenia exacta es un misterio.⁶

La introducción del pelado de la MLI en la cirugía del AM permitió mejorar los resultados anatómicos,^{7,8} obteniendo mayores tasas de cierre anatómico,⁹ pero sin que pudiésemos obtener una buena predicción de la visión postoperatoria ya que el proceso histológico de reparación varía de unos ojos a otros.^{10,11}

Algunos autores han estudiado la posible correlación entre los hallazgos preoperatorios en la OCT y los resultados anatómicos y funcionales tras la cirugía del AM.¹²⁻¹⁵ Trabajos más recientes han analizado la correlación entre los hallazgos en el postoperatorio precoz en el estudio con OCT y el resultado visual obtenido.¹⁶

Estudio con OCT en el preoperatorio de la Cirugía del Agujero Macular

El cierre anatómico del AM no siempre implica buena visión, por lo que han sido múltiples los trabajos que han estudiado la geometría preoperatoria del AM con la OCT y han intentado correlacionarla con los resultados visuales postoperatorios.¹⁵

Ip y col. obtuvieron cierres en el 92% en AM menores de 400 μ , mientras que bajaba al 56% si era mayor de 400 μ .¹² Kusahara y col. calcularon el índice del agujero macular (MHI: altura/diámetro de la base) definido como la relación entre la tracción antero-posterior y el diámetro de la base (tracción tangencial) encontrando que era buen factor para predecir el resultado funcional postquirúrgico. Ojos con MHI mayor o igual de 0,5 experimentaban mayores mejorías de la Mejor Agudeza Visual Corregida (MAVC) que los que lo tenían por debajo de 0,5.¹⁴

Haritoglou y col. estudiaron la correlación entre la MAVC postoperatoria y los diámetros de la base y el diámetro mínimo, la altura y el factor de forma del

AM, encontrando significación estadística negativa con el diámetro de la base y la altura y mala correlación con el factor de forma del AM, cuestionando que este último tuviese valor en la predicción.¹⁵ Ullrich y Haritoglou encuentran una correlación débil entre la MAVC en el postoperatorio y el factor de forma.^{13,15} Por el contrario Kusuhara encuentra que sólo el MHI tiene correlación significativa con la visión postoperatoria.¹⁴ El MHI y el factor de forma del AM representan prácticamente lo mismo.^{14,17}

En 2008 realizamos un estudio en el que buscamos correlacionar la MAVC postoperatoria a los 3 meses de la cirugía del AM, para evitar que la posible aparición de opacidades en el cristalino influyese en los resultados visuales y una serie de parámetros preoperatorios (Figura 1) obtenidos en el estudio con OCT del AM,¹⁸ no teniendo en cuenta otras variables como la edad, la longitud axial, la

duración de los síntomas, en ocasiones imposible de determinar, ni la MAVC preoperatoria ya que en publicaciones previas no se había encontrado correlación entre ellas y el resultado visual final.^{13,14} Otros autores por el contrario si encontraron que la MAVC preoperatoria era un buen factor pronóstico, junto con el tamaño.^{19,20} Además del MHI definido por Kusuhara, calculamos dos nuevos índices con las tres medidas que podemos obtener del AM como son el diámetro mínimo, la altura de los bordes y el diámetro de la base en el preoperatorio (Figura 1): El índice de los diámetros (DHI: diámetro mínimo/diámetro de la base) que podría indicar la intensidad de la tracción tangencial ocasionada por la proliferación glial (el diámetro mínimo se relaciona con esta tracción y es igual a la base del AM cuando es máxima, Figura 2) y el índice de tracción (THI: altura/diámetro mínimo) que indicaría la relación entre la hidratación/tracción antero-posterior y la tangencial.

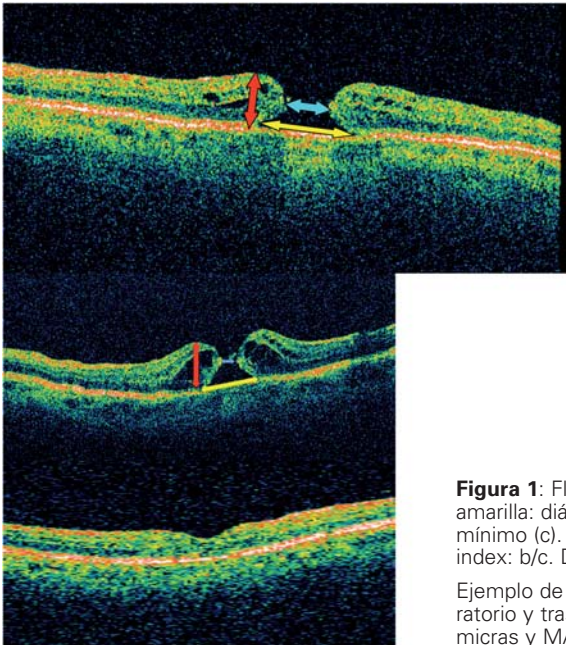


Figura 1: Flecha roja: altura del agujero (b). Flecha amarilla: diámetro de la base (a). Flecha azul: diámetro mínimo (c). Macular hole index: b/a . Tractional hole index: b/c . Diameter hole index: c/a .

Ejemplo de un AM con cambios quísticos en el preoperatorio y tras la cirugía con diámetro mínimo de 312 micras y MAVC postoperatoria de 0,7

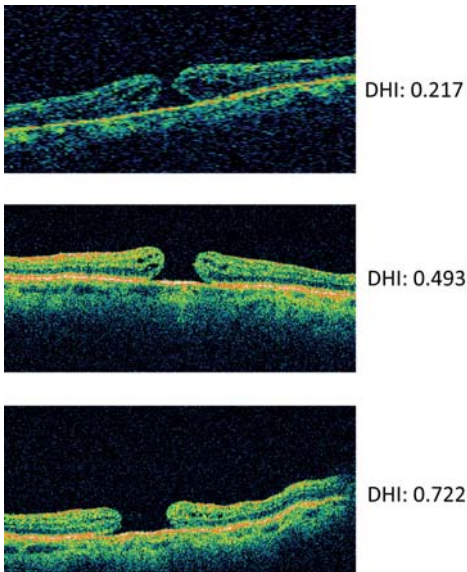


Figura 2: Ejemplo de tres agujeros maculares con diferentes índices según los diámetros menor y de la base. A mayor tracción tangencial (inferior) aumenta este índice.

Encontramos una correlación negativa entre la MAVC postoperatoria y el diámetro mínimo y el diámetro de la base, encontrando mejores visiones en pacientes con valores altos de THI ($p=0,04$) y MHI ($p=0,03$), pero no con DHI ($p=0,91$). El estudio con la curva ROC ($p=0,05$) para determinar factores pronósticos válidos fue significativo solamente para el diámetro mínimo y el THI, indicando que ambos parámetros pueden ser usados como factores pronósticos. Podemos establecer un buen pronóstico si el diámetro mínimo es menor de 311 micras y el THI mayor de 1,41. Ambos tiene buena especificidad y una aceptable sensibilidad.¹⁸ Ullrich también encontró buena correlación con el diámetro mínimo.¹³

De acuerdo a los resultados publicados hasta la fecha el diámetro mínimo es el mejor dato que podemos emplear en el

estudio preoperatorio del AM con OCT como factor pronóstico, encontrando disparidad entre los resultados publicados por los diferentes autores sobre los demás factores analizados.

Estudio con OCT en el postoperatorio de la Cirugía del Agujero Macular.

El tratamiento quirúrgico del AM idiopático ha mejorado la tasa de éxito anatómico con la introducción de la eliminación de la MLI llegando a obtener un cierre anatómico, definido como la presencia de cierre por biomicroscopía del AM al mes de la intervención, del 85 % al 100 % y mejorías de la MAVC del 85 % al 95 %.^{21,22} Sin embargo, no todos los autores ofrecen resultados tan optimistas. Encontramos casos con cierre anatómico del AM en los que sigue refiriendo el paciente pobre agudeza visual y/o metamorfopsia.²³⁻²⁵ En estos casos no siempre es posible detectar por biomicroscopía los cambios que lo justifiquen.

Los estudios con OCT Time Domain (TD) y sobre todo los de OCT Spectral Domain (SD), han descrito una posible asociación entre cambios en la retina externa y el resultado funcional obtenido tras la cirugía.^{16,26-31}

La resolución axial del OCT TD de 10 micras no identifica bien la reflexión de la línea de unión entre el segmento interno (IS) y el segmento externo (OS) de los fotorreceptores o de la membrana limitante externa (MLE). Por el contrario, los sistemas OCT SD (con resolución de 5-6 micras) permiten identificar con claridad estas estructuras de la retina externa (Figura 3).

Ni el grosor foveal ni su morfología han demostrado tener una buena correlación con la MAVC postoperatoria,^{16,32,33}



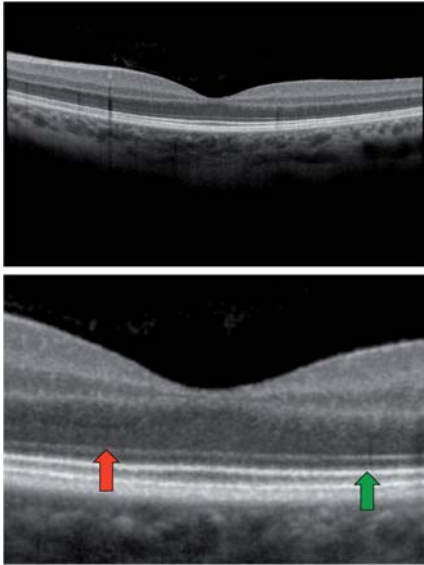


Figura 3: Imagen superior OCT SD en la que se aprecian con detalle la retina externa. Imagen inferior a mayor aumento con muy buena definición de la MLE (flecha roja) y la línea de unión IS/OS (flecha verde).

por lo que su estudio se ha abandonado en este aspecto; pero por el contrario, otros estudios han descrito una buena correlación entre la MAVC postoperatoria y la integridad de la unión IS/OS de los fotorreceptores.^{28,31}

Un estudio inicial con OCT TD y posteriormente otros estudios con OCT SD establecieron esta correlación, de manera que cuando se obtenía una reconstitución completa en el estudio con OCT de la línea de unión IS/OS de los fotorreceptores el paciente obtenía buena agudeza visual postoperatoria y lo contrario, cuando no se reconstituía esta línea la visión era pobre (Figura 4).^{16,28,31} La alta resolución con OCT SD permite estudiar las características microestructurales de la retina y establecer una correlación entre la integridad de los fotorreceptores y la MAVC tras el cierre quirúrgico del AM.^{29,30,31,33}

Estos estudios emplearon como base de determinación de la integridad de la capa de los fotorreceptores, la restauración a nivel de la línea de unión IS/OS de los fotorreceptores.

Por el contrario, otro estudio posterior no encontró esta correlación.³⁴ El estudio de la integridad de la línea de unión IS/OS no puede ser asociado siempre con el daño y por la tanto con la MAVC postoperatoria, ya que la integridad de la línea de reflexión de la unión IS/OS destacaría el estado del fotorreceptor en el momento del examen pero no la supervivencia de la célula, que es más crítico para predecir la recuperación visual. Esto podría explicar los diferentes resultados descritos con OCT SD en la predicción de la MAVC.^{29,30,31,33}

La línea de reflexión de la MLE que no se identifica bien en OCT TD pero sí en OCT SD y que representa el límite entre la capa nuclear externa y el mioide del segmento interno de los fotorreceptores, podría ser un buen parámetro para evaluar el grado de cambios microestructurales de la capa de fotorreceptores (Figura 3).

En un estudio realizado por Wakabayashi y col, en el que establecen tres grupos según los hallazgos obtenidos en el estudio con OCT en el postoperatorio de AM con MLE y línea IS/OS integra (Grupo A), MLE integra y no integridad en la línea de unión IS/OS (Grupo B) y grupo C con ambas líneas no íntegras, encuentran que aunque la MAVC en el preoperatorio no se diferenciara significativamente entre los tres grupos ($P=0,137$), la MAVC a los 3 meses eran mejor significativamente en los grupos A y B, ambos con MLE integra, respecto del grupo C.³⁵ Por el contrario, entre los Grupos A y B la diferencia no era significativa. Estos resultados sugieren a

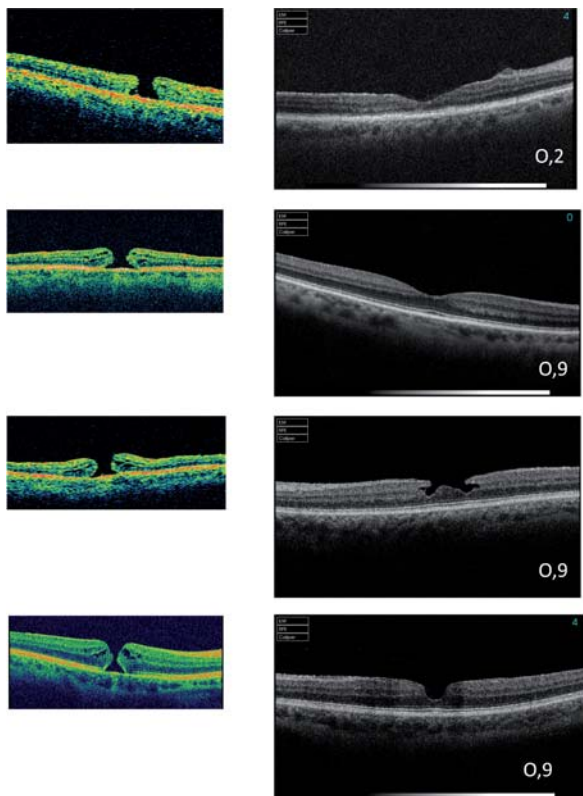


Figura 4: Columna de la izquierda OCT TD de cuatro AM en preoperatorio. Columna de la derecha OCT SD de los mismos AM en postoperatorio con la MAVC alcanzada. En los tres casos con MAVC de 0,9 a pesar de las diferentes morfologías foveolares, se observa con nitidez la MLE. En el caso con 0,2 no se ve la MLE.

los autores que es la integridad de la MLE a nivel de la fovea un factor mejor para su correlación con la MAVC en el postoperatorio de estos pacientes, que la línea de unión IS/OS.

Proceso de Cierre del Agujero Macular seguido con OCT.

Si analizamos el proceso de cierre del AM en el postoperatorio precoz encontramos que la unión se inicia a nivel de retina interna con una imagen de desprendimiento foveolar que se va “resol-

viendo” con los días,³⁶ de manera semejante a como ocurre en el cierre espontáneo de algunos AM traumáticos.³⁷ Esta separación foveal en el postoperatorio temprano no parece crítico para la recuperación visual en ojos con AM cerrado porque esto se resuelve espontáneamente (Figura 5).

Estudios histopatológicos han demostrado que el cierre se produce por la proliferación de células gliales que reaproximan los fotorreceptores al centro de la fovea.^{10,11,38} La aparición de pequeñas lesiones hiperreflectivas en la OCT (Figura 5) serían el resultado de proliferaciones celulares para rellenar los huecos de una MLE incompleta.¹¹

Si la nueva aproximación postoperatoria centrípeta de la MLE ocurre con tejidos normales de retina interna, tiene lugar la formación de una depresión foveal con acortamiento centrípeto de la MLE más rápido que la proliferación de células gliales en el defecto foveal, formando una MLE completa como en los grupos A y B del estudio.³⁵ De otra

manera, el defecto de foveal puede estar relleno por proliferaciones gliales de células que sustituyen la capa normal intrarretiniana y causar alteraciones en la reconstitución de la MLE en la fovea e impidiendo una nueva aproximación subsecuente de los fotorreceptores.

Estos autores encontraron que en AM con duración mas larga de los síntomas o un tamaño de agujero más grande preoperatoriamente, pueden tener más posibilidad de aparición de tejido hiperreflexivo en la OCT (Figura 5) que rell-



ne la fovea y provoque la pérdida de la integridad de las líneas de reflexión de la MLE y de unión IS/OS de los fotorreceptores en el estudio con OCT SD, como en el obtenido en el grupo C a los 3 meses.⁵

Según los datos publicados en el momento actual, el estudio de la integridad de la MLE en el postoperatorio precoz de la cirugía del AM es el mejor factor pronóstico para una buena recuperación de la MAVC del paciente.

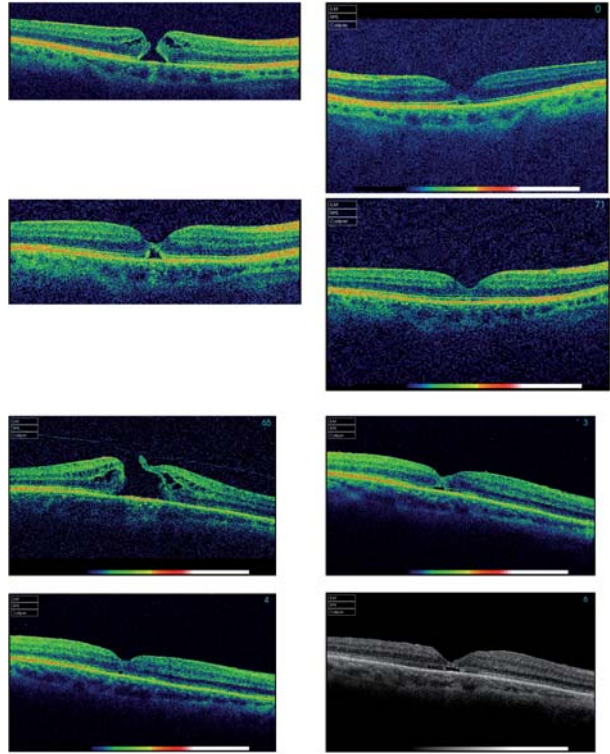


Figura 5: Imagen superior secuencia de cierre de un AM iniciándose en la retina interna. Imagen inferior AM en preoperatorio y en el postoperatorio con defectos en la retina externa y zonas de hiperreflectividad.

Nota: Los niveles de evidencia (según la clasificación de los niveles de evidencia y fuerza de recomendaciones del "Centre of evidence based medicine of Oxford) de las afirmaciones contenidas en este capítulo corresponden Grado II-2a y b, es decir a estudios de cohortes prospectivos y retrospectivos, con una fuerza de recomendación grado B según el US Preventive Task Force, es decir existe cierta evidencia para su recomendación práctica.

Referencias



1. La Cour M, Friis J. Macular holes: classification, epidemiology, natural history and treatment. *Acta Ophthalmol Scand* 2002;80:579-587.
2. Puliafito R, Hee MR, Lin CP, et al. Imaging of macular diseases with optical coherence tomography (OCT). *Ophthalmology* 1995; 102:217-229.
3. Hee MR, Puliafito CA, Wong C, et al. Optical Coherence tomography of macular holes. *Ophthalmology* 1995;102:748-756.
4. Gaudric A, Hauchine B, Massin P, Paques M, Blain P, Erginay A. Macular hole formation: new data provided by optical coherence tomography. *Arch Ophthalmol* 1999;117:744-751.
5. Hauchine B, Massin P, Gaudric A. Foveal pseudocyst as the first step in macular hole formation: a prospective study by optical coherence tomography. *Ophthalmology* 2001;108:15-22.
6. Niwa H, Terasaki H, Ito Y, Miyake Y. Macular hole development in fellow eyes of patients with unilateral macula hole. *Am J Ophthalmol* 2005;140:370-375.
7. Haritoglou C, Gass CA, Schaumberger M, Gandorfer A, Kampic A. Macular changes after peeling of the internal limiting membrane in macular hole surgery. *Am J Ophthalmol* 2001;132: 363-368.
8. Brooks HL. Macular hole surgery with and without internal limiting membrane peeling. *Ophthalmology* 2000;107:1939-1949.
9. Ando F, Sasano K, Suzuki F, Ohba N, Hirose H, Yasui O. Anatomic and visual outcomes after indocyanine green -assisted peeling of the retinal internal limiting membrane in idiopathic macular hole surgery. *Am J Ophthalmol* 2004;137:609-614.
10. Funata M, Wendel RT, de la Cruz Z, Green WR. Clinico-pathologic study of bilateral macular holes treated with pars plana vitrectomy and gas tamponade. *Retina* 1992;12:289-298.
11. Madreperla SA, Geiger GL, Funata M, de la Cruz Z, Green WR. Clinicopathologic correlation of a macular hole treated by cortical vitreous peeling and gas tamponade. *Ophthalmology* 1994;101:682-686.
12. Ip MS, Baker BJ, Duker JS, Reichel E, Baurnal CR, Gangnom R, Puliafito CA. Anatomical outcomes of surgery for idiopathic macular hole as determined by optical coherence tomography. *Arch Ophthalmol* 2002;120:29-35.
13. Ullrich S, Haritoglou C, Gass C, Schaumberger M, Ulbig MW, Kampik A. Macular hole size as a prognostic factor in macular hole surgery. *Br J Ophthalmol* 2002;86:390-393.
14. Kusahara S, Teraoka MF, Fujii S, Nakanishi Y, Tamura Y et al. Prediction of postoperative visual outcome based on hole configuration by optical coherence tomography in eyes with idiopathic macular holes. *Am J Ophthalmol* 2004;138:709-716.
15. Haritoglou C, Neubauer AS, Reiniger IW, Priglinger SG, Gass C, Kampik A. Long-term functional outcome of macular hole surgery correlated to optical coherence tomography measurements. *Clinical and Experimental Ophthalmology* 2007;35:208-213.
16. Villate N, Lee JE, Venkatraman A, Smiddy W. Photoreceptor layer features in eyes with closed macular holes: optical coherence tomography findings and correlation with visual outcomes. *Am J Ophthalmol* 2005;139:280-289.
17. Deasi VN, Hee MR, Puliafito CA. Optical coherence tomography of macular holes. In: Madreperla SA, McCuen BW eds. *Macular Hole: pathogenesis, diagnosis and treatment*. Oxford: Butterworth-Heinemann, 1999;37-47.
18. Ruiz-Moreno JM, Staicu C, Piñero D, Montero J, Lugo F, Amat P. Optical coherence tomography predictive factors for macular hole surgery outcome. *Br J Ophthalmol* 2008;92:640-644.
19. Freeman WR, Azen SP, Kim JW et al. Vitrectomy for the treatment of full-thickness stage 3 or 4 macular holes. Results of a multicentered randomized clinical trial. *Arch Ophthalmol* 1997;115:11-21.



20. Kim JW, Freeman WR, Azen SP, et al. Prospective randomized trial of vitrectomy or observation for stage 3 or 4 macular holes. *Am J Ophthalmol* 1996;121:605-614.
21. Tornambe PE, Poliner LS, Cohen RG. Definition of macular hole surgery end points: elevated/open, flat/open, flat/closed [letter]. *Retina* 1998;18:286–287.
22. Benson WE, Cruickshanks KC, Fong DS, et al. Surgical management of macular holes: a report by the American Academy of Ophthalmology. *Ophthalmology* 2001; 108:1328–1335.
23. Haritoglou C, Reiniger IW, Schaumberger M, et al. Five-year follow-up of macular hole surgery with peeling of the internal limiting membrane: update of a prospective study. *Retina* 2006;26:618–622.
24. Tranos PG, Ghazi-Nouri SMS, Rubin GS, et al. Visual function and subjective perception of visual ability after macular hole surgery. *Am J Ophthalmol* 2004;138:995–1002.
25. Sjaarda RN, Frank DA, Glaser BM, et al. Resolution of an absolute scotoma and improvement of relative scotomata after successful macular hole surgery. *Am J Ophthalmol* 1993;116:129–139.
26. Baba T, Yamamoto S, Arai M, et al. Correlation of visual recovery and presence of photoreceptor inner/outer segment junction in optical coherence images after successful macular hole repair. *Retina* 2008;28:453–458.
27. Ko TH, Witkin AJ, Fujimoto JG, et al. Ultrahigh-resolution optical coherence tomography of surgically closed macular holes. *Arch Ophthalmol* 2006;124:827–836.
28. Scholda C, Wirtitsch M, Hermann B, et al. Ultrahigh resolution optical coherence tomography of macular holes. *Retina* 2006;26:1034–1041.
29. Michalewska Z, Michalewski J, Cisiecki S, et al. Correlation between foveal structure and visual outcome following macular hole surgery: a spectral optical coherence tomography study. *Graefes Arch Clin Exp Ophthalmol* 2008;246:823–830.
30. Sano M, Shimoda Y, Hashimoto H, Kishi S. Restored photoreceptor outer segment and visual recovery after macular hole closure. *Am J Ophthalmol* 2009;147:313–318.
31. Inoue M, Watanabe Y, Arakawa A, et al. Spectral-domain optical coherence tomography images of inner/outer segment junctions and macular hole surgery outcomes. *Graefes Arch Clin Exp Ophthalmol* 2009;247:325–330.
32. Imai M, Iijima H, Gotoh T, Tsukahara S. Optical coherence tomography of successfully repaired idiopathic macular holes. *Am J Ophthalmol* 1999;128:621–627.
33. Apostolopoulos MN, Koutsandrea CN, Moschos MN, et al. Evaluation of successful macular hole surgery by optical coherence tomography and multifocal electroretinography. *Am J Ophthalmol* 2002;134:667–674.
34. Chang LK, Koizumi H, Spaide RF. Disruption of the photoreceptor inner segment-outer segment junction in eyes with macular holes. *Retina* 2008;28:969–975.
35. Wakabayashi T, Fujiwara M, Sakaguchi H, Kusaka S, Oshima Y. Foveal microstructure and visual acuity in surgically closed macular holes: Spectral-Domain Optical Coherence Tomographic analysis. *Ophthalmology* 2010; 117:1815–1824.
36. Hasler PW, Prunte C. Early foveal recovery after macular hole surgery. *Br J Ophthalmol* 2008;92:645–649.
37. Mitamura Y, Saito W, Ishida M, et al. Spontaneous closure of traumatic macular hole. *Retina* 2001;21:385–389.
38. Rosa RH Jr, Glaser BM, de la Cruz Z, Green WR. Clinicopathologic correlation of an untreated macular hole and a macular hole treated by vitrectomy, transforming growth factor-beta 2, and gas tamponade. *Am J Ophthalmol* 1996;122:853–863.

Indicaciones quirúrgicas



Agujeros maculares idiopáticos (Tabla 1)

Aunque algunos agujeros maculares pueden cerrarse de manera espontánea, la indicación quirúrgica se establece para los agujeros maculares en estadios 2, 3 y 4. Esto es debido a la evolución natural de la enfermedad sin tratamiento. En un estudio retrospectivo sobre AM en estadio 1 se observó que en un periodo de seguimiento tan corto como un año, el 48% se solucionaron espontáneamente, un 29% permanecieron estables y un 23% progresaron a un AM completo.¹ A más largo plazo, los AM en estadio 1 progresan a un AM de espesor completo en aproximadamente un 40% de los casos. Un AM en estadio 1 se resuelve espontáneamente debido a la eliminación de la tracción vitreomacular, gracias a un desprendimiento posterior de vítreo (DPV) espontáneo.² Por tanto la presencia previa o no de un DPV es un importante factor a la hora de establecer el riesgo de progresión en un paciente concreto, de tal manera que con un período medio de seguimiento de 3 años, aquellos pacientes con DPV la lesión se resuelve en el 77% de los casos, frente al 33% de los casos con vítreo adherido.^{1,3}

Los AM en estadio 1 con peor visión tienen una mayor probabilidad de evolucionar a AM completos, mientras que los

que tienen una AV superior a 0,5 tiene mejor pronóstico.⁴

Un ensayo clínico randomizado sobre el efecto protector de la vitrectomía en agujeros maculares en estadio 1, llegó a la conclusión de que considerando la evolución natural, el coste y la morbilidad de la cirugía, en estos casos de AM estadio 1 es recomendable una aproximación conservadora² (NIVEL DE EVIDENCIA I, fuerza de recomendación A). Además, cuando se realizaron cirugías en AM en estadio 1, un 37% de los pacientes desarrollaron un AM completo,² por lo que la indicación quirúrgica en estos casos no elimina esta posibilidad. Por todo ello, en la mayoría de los AM estadio 1 se tiende a esperar, realizando controles periódicos mediante el OCT y del fondo de ojo, además de recomendar al paciente la autoexploración mediante la rejilla de Amsler, explicando la necesidad de acudir a consulta en caso de cambios en los síntomas. Sería suficiente, en los casos sin cambios de síntomas, controles periódicos cada 4 a 6 meses.

Los AM en estadios 2 tienen un 74% de posibilidades de evolucionar a un estadio 3 ó 4 en el trascurso de un año 5 y prácticamente un 100% progresan al cabo de 5 años.⁶ Esta progresión provoca una mayor pérdida de agudeza visual y un peor pronóstico de la cirugía.⁶

Si se tiene en cuenta que el cierre anatómico del agujero y las posibilidades de obtener una agudeza visual postoperatoria mejor de 0,5 son mayores en los estadios 2 que en los estadios más avanzados,⁷ la indicación de la cirugía se establece ya en este momento. El pronóstico es mucho mejor si el periodo de evolución es menor de un año, la agudeza visual es buena y el diámetro del agujero es pequeño.⁸ Además hay que tener en cuenta que sin tratamiento, en los AM en estadio 2, a los 5 años hay un 75% de posibilidades de tener una agudeza visual igual o inferior a 0,1.^{6,9} Por tanto, la cirugía en el AM debe realizarse de manera programada preferente en todo caso de agujero macular completo. Según un estudio prospectivo, multicéntrico y randomizado, la cirugía en casos de AM en estadio 2 comparada con la observación, resulta en una menor incidencia de crecimiento del agujero y parece estar asociada con un mejor pronóstico visual.¹⁰ (NIVEL DE EVIDENCIA I, fuerza de recomendación A)

Pese a que en estadios mayores del "1", existe indicación para realizar la cirugía, en estos casos el cierre espontáneo todavía puede ocurrir, especialmente en el estadio 2 llegando a producirse entre un 11 y un 15%, mientras que en estadios 3 y 4 el cierre espontáneo se reduce hasta a un 4%.^{11,12} Por ello, algunos autores aún consideran válida la observación cuidadosa en casos de AM estadio 2 con buena agudeza visual. En los casos más avanzados (estadio 3 y 4), el cierre del agujero suele referirse a un aplanamiento de los bordes sin que se recupere la morfología foveal normal.

Indicación de la cirugía combinada de catarata y vitrectomía.

En personas mayores de 50 años, la aparición de cataratas tras una vitrectomía por AM, es muy alta, oscilando entre al 75% y el 95 % a los tres años de la cirugía (14-17). La cirugía de catarata se realiza de media unos 8 meses tras la vitrectomía.¹⁴ Por eso, se plantea la realización de ambas intervenciones de manera combinada en personas mayores de 50 años, incluso en casos de cristalinos transparentes. Las ventajas son la realización de un único proceso con ahorro de costes y molestias para el paciente, y un postoperatorio más cómodo al no ser tan imprescindible ni prolongado el posicionamiento postoperatorio. La recuperación visual final también es más rápida en procesos combinados. Además la realización de una extracción de cataratas en un paciente vitrectomizado es un procedimiento algo más complicado que en un paciente no vitrectomizado, con un peor control de la profundidad de la cámara anterior y una mayor tendencia a producirse miosis intraoperatoria.¹⁸ Pero la técnica combinada también tiene inconvenientes, como la mayor reacción inflamatoria en cámara anterior, las sinequias postoperatorias entre el iris y la lente intraocular, un mayor riesgo de dislocación o captura de la lente intraocular y la pérdida completa de la acomodación en personas no tan mayores y con cristalinos transparentes.¹⁸

Existen dudas sobre si la cirugía de la catarata tras una vitrectomía puede asociarse a un mayor riesgo de que se reabra el AM. En este sentido hay trabajos que opinan que la cirugía de cataratas aumenta el riesgo¹⁹ mientras que otros

estudios no muestran semejante relación.¹⁰ De acuerdo con la literatura, tanto la realización de cirugía combinada de catarata y vitrectomía por AM, como la realización consecutiva en tiempos diferentes, son métodos efectivos y seguros para tratar el AM.¹⁴ Los resultados funcionales y anatómicos son similares

en ambos casos, por lo que no existe un criterio definido sobre si realizar un tipo u otro de cirugía. La decisión por tanto deberá de tomarse en función de las preferencias del paciente y del cirujano tras discutir los pros y contras de ambas técnicas (NIVEL DE EVIDENCIA II-3, fuerza de recomendación C

Tabla 1. Evolución natural de los agujeros maculares idiopáticos e indicación de la cirugía

	Estadio 1	Estadio 2	Estadio 3	Estadio 4
Cierre espontáneo	50%	15%	<5%	<< 5%
Progresión/crecimiento	40%	75%	50%	20%
Candidato para cirugía	No	Excelente	Bueno	Posible
Nivel evidencia y referencia bibliográfica	I, A 2	I, A 10	I, A 12	I, A 12

Bibliografía



1. Hikichi T, Yoshida A, Akiba J, Trempe CL. Natural outcomes of stage 1, 2, 3, and 4 idiopathic macular holes. *Br J Ophthalmol.* 1995;79:517-20
2. de Bustros S. Vitrectomy for prevention of macular holes. Results of a randomized multicenter clinical trial. Vitrectomy for Prevention of Macular Hole Study Group. *Ophthalmology.* 1994;101:1055-9
3. Johnson RN, Gass JD. Idiopathic macular holes. Observations, stages of formation, and implications for surgical intervention. *Ophthalmology* 1988; 95: 917-24.
4. Kokame GT, de Bustros S. Visual acuity as a prognostic indicator in stage I macular holes. The Vitrectomy for Prevention of Macular Hole Study Group. *Am J Ophthalmol.* 1995;120:112-4
5. Kim JW, Freeman WR, el-Haig W, Maguire AM, Arevalo JF, Azen SP. Baseline characteristics, natural history, and risk factors to progression in eyes with stage 2 macular holes. Results from a prospective randomized clinical trial. Vitrectomy for Macular Hole Study Group. *Ophthalmology.* 1995;102:1818-28
6. Casuso LA, Scott IU, Flynn HW, Jr. et al. Long-term follow-up of unoperated macular holes. *Ophthalmology* 2001;108:1150-5.
7. Jaycock PD, Bunce C, Xing W, Thomas D, Poon W, Gazzard G, Williamson TH, Laidlaw DA. Outcomes of macular hole surgery: implications for surgical management and clinical governance. *Eye (Lond).* 2005;19:879-84
8. Kang HK, Chang AA, Beaumont PE. The macular hole: report of an Australian surgical series and meta-analysis of the literature. *Clin Experiment Ophthalmol.* 2000;28:298-308
9. Lewis ML, Cohen SM, Smiddy WE et al. Bilaterality of idiopathic macular holes. *Graefes Arch. Clin. Exp. Ophthalmol.* 1996; 234:241-5.
10. Kim JW, Freeman WR, Azen SP, et al. Vitrectomy for Macular Hole Study Group. Prospective randomized trial of vitrectomy or observation for stage 2 macular holes. *Am J Ophthalmol* 1996; 121: 605-14.
11. Ezra E, Gregor ZJ. Surgery for idiopathic full-thickness macular hole: two-year results of a randomized clinical trial comparing natural history, vitrectomy, and vitrectomy plus autologous serum: Morfields Macular Hole Study Group Report no. 1. *Arch. Ophthalmol.* 2004; 122:224-36.
12. Freeman WR, Azen SP, Kim JW et al. Vitrectomy for the treatment of full-thickness stage 3 or 4 macular holes. Results of a multicentered randomized clinical trial. The Vitrectomy for Treatment of Macular Hole Study Group. *Arch. Ophthalmol.* 1997; 115:11-21.
13. la Cour M, Friis J. Macular holes: classification, epidemiology, natural history and treatment. *Acta Ophthalmol Scand.* 2002; 80:579-87
14. Muselier A, Dugas B, Burelle X, Passemard M, Hubert I, Mathieu B, Berrod JP, Bron AM, Creuzot-Garcher C. Macular hole surgery and cataract extraction: combined vs consecutive surgery. *Am J Ophthalmol.* 2010;150:387-91
15. Leonard RE, 2nd, Smiddy WE, Flynn HW JR, Feuer W. Long-term visual outcomes in patients with successful macular hole surgery. *Ophthalmology* 1997; 104: 1648-52.
16. Thompson JT, Glaser BM, Sjaarda RN, Murphy RP. Progressión of nuclear sclerosis and long-term visual results of vitrectomy with transforming growth factor beta-2 for macular holes. *Am J Ophthalmol* 1995; 119: 48-54.
17. Cheng L, Azen SP, El-Bradey MH, et al. Duration of vitrectomy and postoperative cataract in the vitrectomy for macular hole study. *Am J Ophthalmol* 2001; 132: 881-7.
18. Treumer F, Bunse A, Rudolf M, Roeder J. Pars plana vitrectomy, phacoemulsification and intraocular lens implantation. Comparison of clinical complications in a combined versus two-step surgical approach. *Graefes Arch Clin Exp Ophthalmol.* 2006;244:808-15
19. Bhatnagar P, Kaiser PK, Smith SD, Meisler DM, Lewis H, Sears JE. Reopening of previously closed macular holes after cataract extraction. *Am. J. Ophthalmol.* 2007; 144:252-9

20. Michalewska Z, Michalewski J, Odrobina D, Pikulski Z, Cisiecki S, Dziegielewski K, Nawrocki J. Surgical treatment of lamellar macular holes. *Graefes Arch Clin Exp Ophthalmol.* 2010;248:1395-400.
21. Androudi S, Stangos A, Brazitikos PD. Lamellar macular holes: tomographic features and surgical outcome. *Am J Ophthalmol.* 2009;148:420-6
22. Yamashita T, Uemara A, Uchino E et al. Spontaneous closure of traumatic macular hole. *Am. J. Ophthalmol.* 2002;133:230-5.
23. Chen YP, Chen TL, Chao AN et al. Surgical management of traumatic macular hole-related retinal detachment. *Am.J.Ophthalmol.* 2005;140:331-3.
24. Sakaguchi H, Ohji M, Kubota A et al. Amsler grid examination and optical coherence tomography of a macular hole caused by accidental Nd:YAG laser injury. *Am. J. Ophthalmol.* 2000;130:355-6.
25. Kwok AK, Lai TY. Internal limiting membrane removal in macular hole surgery for severely myopic eyes: a case-control study. *Br. J. Ophthalmol.* 2003;87:885-9.



Importancia de la extracción de la MLI

Fundamentos

Se considera que la tracción vitreomacular anteroposterior está implicada en el proceso de formación de la agujero macular (AM) idiopático.^{1,2} Sin embargo, también se acepta que la tracción vitreomacular tangencial, debida a la contracción del vítreo prefoveal, juega un papel importante en su patogénesis.^{3,4,5,6} En este sentido, la membrana limitante interna (MLI) también estaría implicada en este proceso, al actuar como un andamio o matriz para la proliferación de componentes celulares, incluyendo miofibroblastos, fibrocitos, células del epitelio pigmentario retiniano (EPR) y astrocitos fibrosos que podrían causar una tracción tangencial alrededor de la fovea contribuyendo a la formación y agrandamiento del AM.^{7,8,9} Basándonos en este supuesto, el fundamento para la extracción de la MLI en el tratamiento quirúrgico del AM sería asegurar la completa eliminación de cualquier tejido epiretiniano que quedara sobre la superficie macular, y liberar así cualquier tracción foveal residual que pudiera producir,^{4,9,10,11,12} además de servir de estímulo para la gliosis que desempeña un papel fundamental en el proceso reparador del AM idiopático.¹³ Varios autores también han sugerido que la extracción de la MLI, al incrementar de forma importante la elasticidad de la retina, permite

acortar e incluso abolir el periodo postoperatorio de tratamiento postural boca abajo,^{14,15,16} así como el uso de aire como agente tamponador en vez de un gas de larga duración, con altos índices de cierre anatómico.^{17,18,19,20}

Evidencia científica

Son numerosos los estudios de casos-controles, cohortes y de series de casos publicados en la literatura, que obtienen buenos resultados anatómicos y funcionales con la extracción de la MLI en la cirugía del AM, incluso mejores que los alcanzados sin dicha extracción.^{15,16,21,22,23,24,25,26,27,28,29,30,31,32} Así, Brooks et al,³³ en un estudio retrospectivo de casos controles que incluía 211 pacientes, obtuvo mejores resultados con significancia estadística, tanto anatómicos como funcionales, en el grupo en el que se extrajo la MLI, con un 0% de índice de reapertura frente al 25% del grupo en el que no se extrajo con un seguimiento medio de 44,5 meses. Sin embargo, Margherio y colaboradores,³⁴ en un estudio retrospectivo comparativo y consecutivo de cohortes que incluía 107 ojos con AM estadíos 2 y 3 de menos de 12 meses de evolución, no encontró diferencia estadísticamente significativa entre ambos grupos (con y sin extracción de la MLI), aunque hay



que matizar que en un 25% de los pacientes del grupo con extracción, ésta no se pudo completar con éxito.

En el año 2000, Mester y Kuhn,³⁵ realizaron un metanálisis sobre un total 1.654 ojos operados de AM incluidos en artículos publicados entre 1992 y 1999, y encontraron que la extracción de la MLI mejoraba de forma significativa el cierre anatómico de un 77% a un 96%, y el éxito funcional (ganancia de 2 o más líneas de Snellen) de un 55% a un 81%. Posteriormente, Tognetto et al en el 2006,³⁶ llevaron a cabo una evaluación retrospectiva multicéntrica de 1.627 AM no consecutivos operados entre 1993 y 2003 con y sin extracción de la MLI (n=1100 y n= 527 respectivamente) y descubrieron que eliminar la MLI mejoraba en conjunto el índice de cierre anatómico del 89% al 94,1%, pero sólo de forma estadísticamente significativa en los estadios 3 y 4, no así en el estadio 2. Sin embargo, los resultados funcionales no mostraron diferencias significativas entre los dos grupos. En este estudio, el grupo con extracción de la MLI incluía pacientes de edad más avanzada, mayor número de estadios 3 y 4, y más casos de larga evolución (> 24 meses). En un estudio retrospectivo de casos controles de pacientes con AM idiopático estadios 2-4 intervenidos con (n= 36) y sin (n=48) extracción de la MLI, Tadayoni et al 16 encontraron un éxito anatómico mucho mayor y con significancia estadística en los pacientes con AM estadios 3 y 4 a los que se les extrajo la MLI (100% vs 73,3%), pero no en los casos de AM estadio 2 (100% de éxito con ambas técnicas).

Haritoglou et al,^{37,38,39} en un estudio prospectivo consecutivo de largo seguimiento (media: 56 meses, rango: 36-75 meses) que incluía 52 pacientes con AM estadios 2, 3 y 4 a los que se les

extrajo la MLI, obtuvo buenos resultados anatómicos y funcionales con un índice de cierre del 95%. No se produjeron reaperturas tardías del AM ni formación de membranas epiretínicas tras la cirugía, y en los 5 casos en los que no se consiguió cerrar al AM en el primer intento se detectó un pelado incompleto de la MLI en la segunda cirugía. Tras extraer completamente la MLI en la reintervención se obtuvo el cierre del AM en 4 de los casos. Kumagai et al,⁴⁰ en un estudio retrospectivo observacional de cohortes que incluía 877 ojos con AM estadios 2-4 intervenidos con o sin pelado de la MLI, y tras un seguimiento mediano de 49 meses, concluyó que la extracción de la MLI reduce de forma significativa la incidencia de reapertura del AM (0.39% vs 7.2%). Otros autores han obtenido también muy buenos resultados con la extracción de la MLI en casos de fallo primario sin su pelado, con índices de cierre que van del 80% al 100%.^{14,33,41} Además, la incidencia de reapertura de un AM tras su cierre inicial con extracción de la MLI oscila entre el 0% y 0.8%,^{37,38,41,42,43} mucho más baja que la reportada sin su pelado (2% al 25%).^{33,38,41,44,45,46} Todos estos datos apoyan la hipótesis de que la eliminación completa y minuciosa de la MLI en torno al AM, previene la reproliferación de tejido en el área macular y disminuye de forma sustancial la posibilidad de su reapertura tardía (Figura 1).^{37,47,48}

Basándose en estos datos, varios autores han recomendado la extracción de la MLI en los AM idiopáticos de larga evolución (generalmente mayores de 300 µ y de estadios 3 y 4), fracaso de la cirugía primaria o reapertura tardía de los mismos.^{33,49,50,51} Sin embargo, y a pesar de los buenos resultados obtenidos, su evidencia científica no es muy alta ya que proceden en el mejor de los casos de



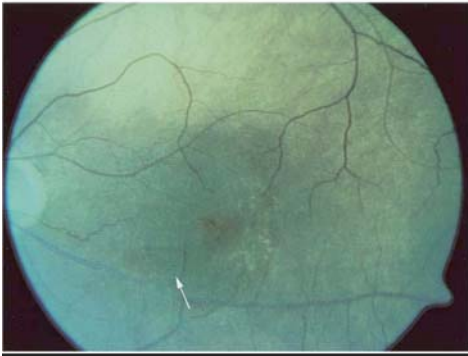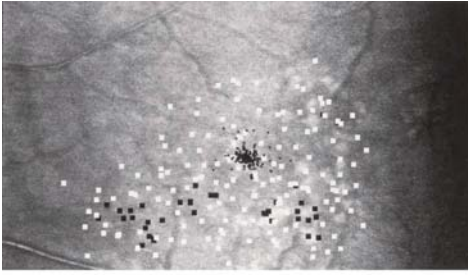


Figura 1: Arriba: escotoma paracentral relativo postoperatorio. Los cuadros negros representan los estímulos que no fueron vistos por el paciente. Abajo: defecto en la capa de fibras nerviosas que se corresponde con el área escotomatosa. AVCC: 0.6. (Extraída de: Haritoglou C, Gass CA, Schaumberger M, et al: Long-term follow-up after macular hole surgery with internal limiting membrane peeling. *Am J Ophthalmol* 134:661–6, 2002)

estudios retrospectivos comparativos no randomizados (nivel de evidencia II-2b y grado de recomendación B).

Sólo se han publicado dos ensayos clínicos prospectivos controlados y randomizados (RCT) que comparan los resultados obtenidos en la cirugía del AM con y sin extracción de la MLI, estando otro pendiente de publicación. Kwok et al,¹⁴ obtienen un índice de cierre primario del 92,3% y una mejoría de la visión (> 2 líneas Log MAR) en el 84,6% en el grupo en el que se extrajo la MLI, frente al 32% y 32% respectivamente en el grupo en el que no se extrajo. Sin embargo, el número de pacientes inclui-

dos en este ensayo es pequeño (49 pacientes, 51 ojos), con una alta proporción de AM en estadio 4 y muy pocos en estadio 2, un seguimiento muy variable (6-23 meses), y la ausencia de estudio sistemático pre y postoperatorio con tomografía de coherencia óptica (OCT), con lo que se limita el valor de los resultados obtenidos.

En el otro RCT publicado, que incluía 78 ojos pseudofáquicos con AM estadio 2 y 3, Christensen et al^{52,53} también obtienen un índice de cierre significativamente más alto con la extracción de la MLI que sin ella (global: 95% vs 45%; estadio 2: 100% vs 55%; estadio 3: 90% vs 36%, $p < 0.001$) tras 12 meses de seguimiento. Los resultados visuales en ojos con cierre primario del AMI no fueron significativamente distintos entre los dos grupos, aunque en los AM estadio 2 había una ligera tendencia no significativa hacia una mayor agudeza visual en el grupo sin extracción de la MLI en comparación con el que se había extraído tras teñirla con verde indocianina. Sin embargo, como la recuperación funcional era significativamente peor en los ojos reintervenidos que en aquellos en los que se conseguía el cierre del AM en una sola intervención, concluyen que el objetivo principal debe ser este último, y por lo tanto recomiendan la extracción de la MLI en todos los casos de AM de espesor completo, tanto estadio 2 como 3 (nivel de evidencia I). Es interesante observar que en este estudio, para evitar que la progresiva escleriosis del cristalino que siempre sigue a la vitrectomía influyera en los resultados visuales, todos los pacientes eran pseudofáquicos en el momento de realizarla, y en más del 80% la facoemulsificación se realizó 1 mes antes de la misma. Este hecho podría haber influido en el bajo índice de cierre del AM obtenido en

el grupo en el que no se extrajo la MLI, ya que se ha asociado la presencia de un edema macular quístico (EMQ) postquirúrgico a un riesgo 7 veces mayor de reapertura de un AM previamente cerrado,⁵⁴ y es un hecho conocido la alta incidencia de EMQ tras cirugía de catarata (la mayor parte subclínico),⁵⁵ y que la extracción de la MLI constituye un tratamiento eficaz en algunos tipos de EMQ como el secundario a retinopatía diabética y oclusión venosa retiniana.^{56,57,58}

La evidencia científica sugiere que la extracción de la MLI puede ocasionar un daño mecánico en las capas internas de la retina. Así, se han descrito un retraso selectivo en la recuperación de la onda b en el electroretinograma focal (alteración en las células de Müller),⁶⁰ pequeñas dehiscencias en la capa de fibras nerviosas hasta en el 50% de los casos,^{52,61} pequeños escotomas paracentrales asintomáticos (Figura 2),^{62,63} y micro-hemorragias retinianas.⁶⁴ Sin embargo, en ningún caso, se han podido correlacionar estos hallazgos con una reducción en la agudeza visual final.

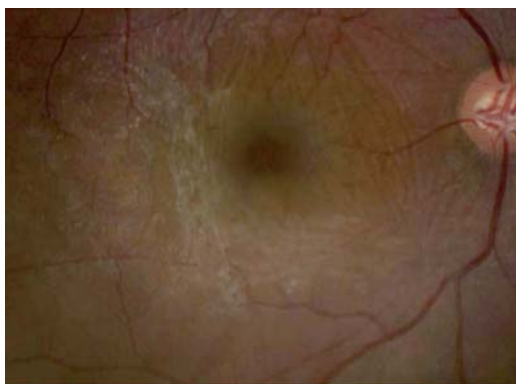

Figura 2: Membrana epiretiniiana formada 3 meses después de vitrectomía por AM idiopático sin pelado de MLI. El AM se reabrió 3 meses después (Extraída de: Yoshida M, Kishi S. Pathogenesis of macular hole recurrence and its prevention by internal limiting membrane peeling. Retina 27:169-173,2007)

Tampoco encuentra Christensen en su RCT ninguna diferencia en lo que se refiere a efectos adversos entre los dos grupos, excepto en los cambios en el EPR macular y en las alteraciones en la capa de fibras nerviosas que sólo se observan en el grupo en el que se extrajo la MLI, pero sin afectar el resultado visual final ni la desviación media de sensibilidad en los 10° centrales obtenida con una perimetría automatizada 30-2.⁵³

Recientemente se han presentado los resultados del Full-thickness macular hole and Internal Limiting Membrane peeling Study (FILMS), un ensayo multicéntrico, prospectivo, randomizado y controlado (RCT), que tras evaluar durante 6 meses a 127 pacientes con AM idiopáticos estadios 2 y 3 intervenidos mediante faco-vitrectomía (randomizados 1:1 a cirugía con extracción o no de la MLI), no encuentra una diferencia estadísticamente significativa en cuanto a la función visual final entre ambos grupos, pero sí un índice de cierre significativamente mayor en el grupo con extracción de la MLI (84% vs 48%, $p < 0.001$), con un número de reintervenciones sensiblemente menor (12% vs 48%, $p < 0.001$). En base a estos resultados obtenidos y tras realizar una evaluación económica, concluye diciendo que la extracción de la MLI es una técnica coste-efectiva y la propone como el tratamiento de elección en los AM estadios 2 y 3 (nivel de evidencia I).^{65,66} (Figuras 3 y 4)

También se ha completado otro RCT que evalúa el efecto de la extracción de la MLI en la cirugía del AM de gran tamaño ($>400 \mu$) en un total de 80 pacientes y cuyos resultados están pendientes de publicación, aunque se han pre-

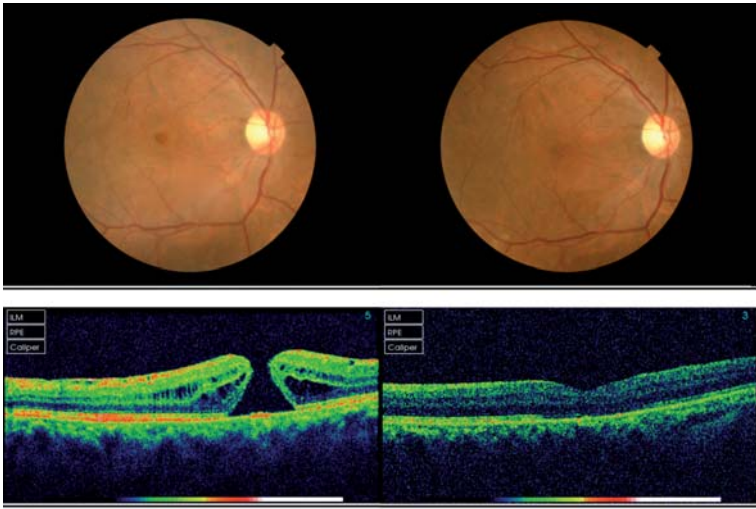


Figura 3: AM estadio 3 antes y 6 meses después de vitrectomía con extracción de MLI. AVCC preQ: 0,05, AVCC postQ: 0,5

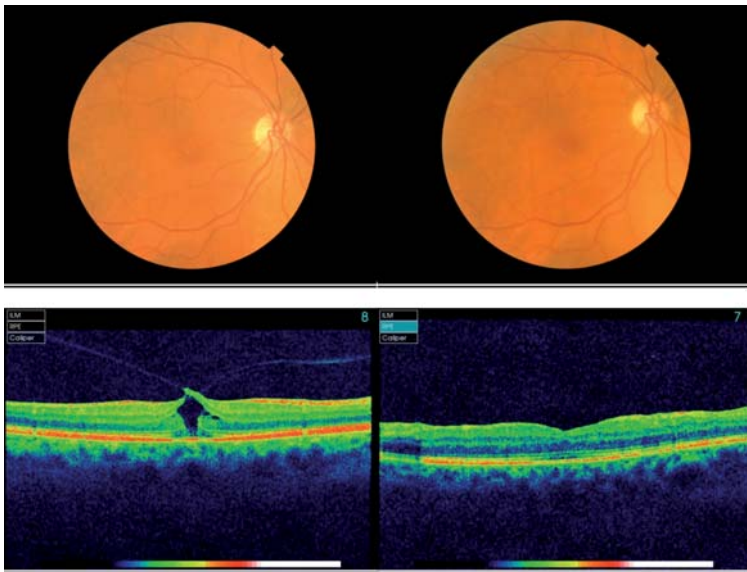


Figura 4: AM idiopático estadio 2 antes y 6 meses después de vitrectomía con extracción de MLI.

AVCC preQ: 0,2; AVCC post Q: 0,8

sentado en forma de abstract en la última reunión de de la Association for Research in Vision and Ophthalmology (ARVO) (<http://clinicaltrials.gov/ct/gui>. NCT00190190).⁶⁷

Por último, un estudio prospectivo y randomizado sobre AM de gran tamaño (>400 μ) publicado recientemente, que compara la técnica estándar de extracción de la MLI con una variante consis-



tente en dejar un pequeño flap de la misma adherido a los márgenes del AM que luego se invierte o voltea para cubrirlo, obtiene un índice de cierre del 88% frente al 98% respectivamente tras un seguimiento de 12 meses. Aunque esta diferencia no es estadísticamente significativa, la recuperación anatómica fue mucho más rápida y con un menor defecto en la capa de fotoreceptores en los pacientes intervenidos con la nueva técnica, por lo que los autores la proponen como tratamiento para los AM de gran tamaño.⁶⁸

Recomendación

En conclusión, la cirugía del AM idiopático con extracción de la MLI es un procedimiento muy seguro, con el que se obtienen buenos resultados anatómicos y funcionales, y con escasas complica-

ciones postoperatorias, limitadas en la mayoría de los casos a discretas alteraciones en la capa de fibras nerviosas que pueden ocasionar pequeños escotomas paracentrales asintomáticos, pero sin ninguna influencia en la agudeza visual.

Los datos obtenidos de los RCT llevados a cabo, que muestran unos índices de cierre del AM significativamente mucho mayores en los pacientes a los que se les extrae la MLI sin que se detecten diferencias significativas respecto al resultado funcional, así como una incidencia de reintervención también significativamente menor, hacen de la extracción de la MLI una técnica coste-efectiva y el tratamiento de elección e todos los AM idiopático de espesor total (Nivel de evidencia I. Grado de recomendación A)



Bibliografía



1. Gaudric A, Haouchine B, Massin P, et al: Macular hole formation: new data provided by optical coherence tomography. *Arch Ophthalmol* 117:744-51, 1999
2. Johnson MW, Van Newkirk MR, Meyer KA: Perifoveal vitreous detachment is the primary pathogenic event in idiopathic macular hole formation. *Arch Ophthalmol* 119:215-22, 2001
3. Gass JD: Idiopathic senile macular hole. Its early stages and pathogenesis. *Arch Ophthalmol* 106:629-39, 1988
4. Gass JD: Reappraisal of biomicroscopic classification of stages of development of a macular hole. *Am J Ophthalmol* 119:752-9, 1995
5. Johnson RN, Gass JD: Idiopathic macular holes. Observations, stages of formation, and implications for surgical intervention. *Ophthalmology* 95:917-24, 1988
6. Kishi S, Hagimura N, Shimizu K: The role of the premacular liquefied pocket and premacular vitreous cortex in idiopathic macular hole development. *Am J Ophthalmol* 122:622-8, 1996
7. Kwok AK, Li WW, Pang CP, et al: Indocyanine green staining and removal of internal limiting membrane in macular hole surgery: histology and outcome. *Am J Ophthalmol* 132:178-83, 2001
8. Sach J, Karel I, Kalvodova B, Dotrelova D: [Ultrastructural analysis of tissue removed during surgery of idiopathic macular holes]. *Cesk Slov Oftalmol* 56:286-92, 2000
9. Yoo HS, Brooks HL Jr, Capone A Jr, et al: Ultrastructural features of tissue removed during idiopathic macular hole surgery. *Am J Ophthalmol* 122:67-75, 1996
10. Fekrat S, Wendel RT, de la Cruz Z, Green WR: Clinicopathologic correlation of an epiretinal membrane associated with a recurrent macular hole. *Retina* 15:53-7, 1995
11. Hara S, Sakuraba T, Nakazawa M: Morphological changes of retinal pigment epithelial and glial cells at the site of experimental retinal holes. *Graefes Arch Clin Exp Ophthalmol* 238:690-5, 2000
12. Uemoto R, Yamamoto S, Takeuchi S: Epimacular proliferative response following internal limiting membrane peeling for idiopathic macular holes. *Graefes Arch Clin Exp Ophthalmol* 242:177-80, 2004
13. Nakamura T, Murata T, Hisatomi T, et al: Ultrastructure of the vitreoretinal interface following the removal of the internal limiting membrane using indocyanine green. *Curr Eye Res* 27:395-9, 2003
14. Kwok AK, Lai TY, Wong VW: Idiopathic macular hole surgery in Chinese patients: a randomised study to compare indocyanine green-assisted internal limiting membrane peeling with no internal limiting membrane peeling. *Hong Kong Med J* 11:259-66, 2005
15. Lai M, Tang S, Li J, et al: [Observation of early closure of idiopathic macular hole after vitrectomy surgery with internal limiting membrane peeling]. *Yan Ke Xue Bao* 20:93-7, 2004
16. Tadayoni R, Gaudric A, Haouchine B, Massin P: Relationship between macular hole size and the potential benefit of internal limiting membrane peeling. *Br J Ophthalmol* 90:1239-41, 2006
17. Park DW, Sipperley JO, Sneed SR, et al: Macular hole surgery with internal-limiting membrane peeling and intravitreal air. *Ophthalmology* 106:1392-7, discussion 1397-8, 1999
18. Sato Y, Isomae T: Macular hole surgery with internal limiting membrane removal, air tamponade, and 1-day prone positioning. *Jpn J Ophthalmol* 47:503-6, 2003
19. Wickens JC, Shah GK: Outcomes of macular hole surgery and shortened face down positioning. *Retina* 26:902-4, 2006
20. Abdelkader E, Lois N: Internal limiting membrane peeling in vitreo-retinal surgery. Internal limiting membrane peeling in vitreo-retinal surgery. *Survey of Ophthalmol* 2008, 53:368-96.
21. Al-Abdulla NA, Thompson JT, Sjaarda RN: Results of macular hole surgery with and without epiretinal dissection or internal limiting membrane removal. *Ophthalmology* 111:142-9, 2004

22. Ando F, Sasano K, Ohba N, et al: Anatomic and visual outcomes after indocyanine green-assisted peeling of the retinal internal limiting membrane in idiopathic macular hole surgery. *Am J Ophthalmol* 137:609–14, 2004
23. Ben Simon GJ, Desatnik H, Alhalel A, et al: Retrospective analysis of vitrectomy with and without internal limiting membrane peeling for stage 3 and 4 macular hole. *Ophthalmic Surg Lasers Imaging* 35:109–15, 2004
24. Castro Navarro J, Gonzalez-Castano C: [Macular hole surgery with and without internal limiting membrane peeling]. *Arch Soc Esp Oftalmol* 78:159–64, 2003
25. Foulquier S, Glacet-Bernard A, Sterkers M, et al: [Study of internal limiting membrane peeling in stage-3 and -4 idiopathic macular hole surgery]. *J Fr Ophthalmol* 25:1026–31, 2002
26. Kumagai K, Ogino N: Results of macular hole surgery combined with PEA and IOL. *Semin Ophthalmol* 16:144–50, 2001
27. Kwok AK, Lai TY, Yuen KS, et al: Macular hole surgery with or without indocyanine green stained internal limiting membrane peeling. *Clin Experiment Ophthalmol* 31:470–5, 2003
28. Sheidow TG, Blinder KJ, Holekamp N, et al: Outcome results in macular hole surgery: an evaluation of internal limiting membrane peeling with and without indocyanine green. *Ophthalmology* 110:1697–701, 2003
29. Tang S, Li J, Huang S, et al: [The effect of internal limiting membrane removal on healing of idiopathic macular hole]. *Zhonghua Yan Ke Za Zhi* 38:663–6, 2002
30. Uemoto R, Yamamoto S, Aoki T, et al: Macular configuration determined by optical coherence tomography after idiopathic macular hole surgery with or without internal limiting membrane peeling. *Br J Ophthalmol* 86:1240–2, 2002
31. Wang HH, Wu TT, Sheu SJ: Treatment of macular holes with indocyanine green-assisted retinal internal limiting membrane peeling. *Kaohsiung J Med Sci* 21:108–13, 2005
32. Yamanishi S, Emi K, Motokura M, et al: [Visual outcome of macular hole surgery with internal limiting membrane peeling]. *Nippon Ganka Gakkai Zasshi* 05:788–93, 2001
33. Brooks HL Jr: Macular hole surgery with and without internal limiting membrane peeling. *Ophthalmology* 107:1939–48, discussion 1948–9, 2000
34. Margherio RR, Margherio AR, Williams GA, et al: Effect of perifoveal tissue dissection in the management of acute idiopathic full-thickness macular holes. *Arch Ophthalmol* 118:495–8, 2000
35. Mester V, Kuhn F: Internal limiting membrane removal in the management of full-thickness macular holes. *Am J Ophthalmol* 129:769–77, 2000
36. Tognetto D, Grandin R, Sanguinetti G, et al: Internal limiting membrane removal during macular hole surgery: results of a multicenter retrospective study. *Ophthalmology* 113:1401–10, 2006
37. Haritoglou C, Gass CA, Schaumberger M, et al: Macular changes after peeling of the internal limiting membrane in macular hole surgery. *Am J Ophthalmol* 132:363–8, 2001
38. Haritoglou C, Gass CA, Schaumberger M, et al: Long-term follow-up after macular hole surgery with internal limiting membrane peeling. *Am J Ophthalmol* 134:661–6, 2002
39. Haritoglou C, Reiniger I, Schaumberger M, et al: Five year follow-up of macular hole surgery with peeling of the internal limiting membrane. Update of a prospective study. *Retina* 26: 618-22, 2006
40. Kumagai K, Furukawa M, Ogino N, et al: Incidence and factors related to macular hole reopening. *Am J Ophthalmol* 149: 127-132, 2010
41. Rezende FA, Kapusta MA: Internal limiting membrane: ultrastructural relationships, with clinical implications for macular hole healing. *Can J Ophthalmol* 39:251–9, 2004
42. Da Mata AP, Burk SE, Foster RE, et al: Long-term follow-up of indocyanine green-assisted peeling of the retinal internal limiting membrane during vitrectomy surgery for idiopathic macular hole repair. *Ophthalmology* 111: 2246–53, 2004
43. Kumagai K, Furukawa M, Ogino N, et al: Vitreous surgery with and without internal limiting membrane peeling for macular hole repair. *Retina* 24:721–7, 2004
44. Christmas NJ, Smiddy WE, Flynn HW Jr. Reopening of macular holes after initially successful repair. *Ophthalmology* 1998; 105:1835–1838
45. Duker JS, Wendel R, Patel AC, Puliafito CA: Late reopening of macular holes after initially successful treatment with vitreous surgery. *Ophthalmology* 101:1373–8, 1994



46. Paques M, Massin P, Santiago PY, et al: Late reopening of successfully treated macular holes. *Br J Ophthalmol* 81:658–62, 1997
47. Park DW, Dugel PU, Garda J, et al. Macular pucker removal with and without internal limiting membrane peeling: pilot study. *Ophthalmology* 2003;110:62–64.
48. Yoshida M, Kishi S. Pathogenesis of macular hole recurrence and its prevention by internal limiting membrane peeling. *Retina* 27:169-173,2007
49. Margherio AR. Macular hole surgery in 2000. *Curr Opin Ophthalmol* 11: 186-190, 2000
50. Kuhn F. Point: To peel or not to peel, that is the question. *Ophthalmology* 109: 9-11, 2002
51. Hassan T, Williams GA. Counterpoint: To peel or not to peel: Is that the question?. *Ophthalmology* 109: 11-12, 2002
52. Christensen UC, Kroyer K, Sander B et al. Value of Internal Limiting Membrane Peeling in Surgery for Idiopathic Macular Hole Stage 2 and 3: A Randomized Clinical Trial. *Br J Ophthalmol* 93:1005–1015, 2009
53. Christensen UC. Value of internal limiting membrane peeling in surgery for idiopathic macular hole and the correlation between function and retinal morphology. *Acta Ophthalmologica Thesis*, 2009
54. Bhatnagar P, Kaiser PK, Smith SD, et al. Reopening of previously closed macular holes after cataract extraction. *Am J Ophthalmol* 144:252–9, 2007
55. Ching HY, Wong AC, Wong CC, et al. Cystoid macular oedema and changes in retinal thickness after phacoemulsification with optical coherence tomography. *Eye* 20:297–303, 2006
56. Patel JI, Hykin PG, Schadt M, et al. Pars plana vitrectomy with and without peeling of the inner limiting membrane for diabetic macular edema. *Retina* 26:5–13, 2006
57. Mandelcorn MS, Nrusimhadevara RK. Internal limiting membrane peeling for decompression of macular edema in retinal vein occlusion: a report of 14 cases. *Retina* 24:348–55, 2004
58. Wong D. To peel or not to peel the internal limiting membrane: a question finally answered?. *Br J Ophthalmol* 93: 987-988, 2009
60. Terasaki H, Miyake Y, Nomura R et al. Focal macular ERGs in eyes after removal of macular ILM during macular hole surgery. *Invest Ophthalmol Vis Sci* 42: 229–234, 2001
61. Ito Y, Terasaki H, Takahashi A et al. Dissociated optic nerve fiber layer appearance after internal limiting membrane peeling for idiopathic macular holes. *Ophthalmology* 112: 1415–1420, 2005
62. Haritoglou C, Ehrh O, Gass CA et al. Paracentral scotomata: a new finding after vitrectomy for idiopathic macular hole. *Br J Ophthalmol* 85: 231–233, 2001
63. Beutel J, Dahmen G, Ziegler A et al. Internal limiting membrane peeling with indocyanine green or trypan blue in macular hole surgery: a randomized trial. *Arch Ophthalmol* 125: 326–332, 2007
64. Karacorlu M, Karacorlu S & Ozdemir H. Iatrogenic punctate chorioretinopathy after internal limiting membrane peeling. *Am J Ophthalmol* 135: 178–182, 2003
65. Lois N, Burr JM, Norrie J et al. Internal limiting membrane peeling versus no peeling for idiopathic full thickness macular hole: A pragmatic randomised controlled trial. *Invest Ophthalmol Vis Sci*. 2010 Nov 4. [publicación electrónica previa a su impresión]
66. Lois N, Burr J, Norrie J, Vale L, Cook J, McDonald A, for the Full-thickness macular hole and internal limiting membrane peeling study (FILMS) Group. Clinical and cost-effectiveness of internal limiting membrane peeling for patients with idiopathic full thickness macular hole. Protocol for a Randomised Controlled Trial: FILMS (Full-thickness macular hole and Internal Limiting Membrane peeling Study). *Trials*. 2008 Nov 3;9:61.
67. Tadayoni R, Cruzot-Garcher C, Korobelnik JF, et al. Internal limiting membrane peeling for large macular holes: a randomized, multicentric, and controlled clinical trial. *Invest Ophthalmol Vis Sci* 2009;50:E-Abstract 5206 (<http://clinicaltrials.gov/ct/gui>. NCT00190190).
68. Michalewska Z, Michalewski J, Adelman R, Nawrocki J. Inverted Internal Limiting Membrane Flap Technique for Large Macular Holes. *Ophthalmology* 2010;117:2018-2025.

Colorantes biológicos para tinción de las membranas epirretinianas y de la MLI

El término “cromovitrectomía” hace referencia al uso de colorantes vitales para diferenciar y mejorar la visualización del vítreo, de membranas epirretinianas y de la membrana limitante interna (MLI).¹ La principal aportación es facilitar la cirugía y evitar complicaciones derivadas de una identificación imprecisa de estas estructuras.

El uso de colorantes vitales se ha convertido en una técnica popular. Inicialmente verde indocianina (VI) para teñir la MLI.² Posteriormente azul tripán para teñir membranas epirretinianas y más recientemente otros colorantes como el azul brillante (MLI), y la triamcinolona, que aunque no es un verdadero colorante, es muy útil para visualizar restos del vítreo y de la hialoides posterior.

Los márgenes de seguridad de los diferentes colorantes todavía no se conocen con precisión. Por ello, deben ser utilizados a concentraciones y volúmenes tan bajos como sean posibles.

A continuación se describen las principales propiedades de los colorantes disponibles para uso intraocular, sus indicaciones, técnicas de tinción y consejos prácticos para minimizar la posible toxicidad relacionada con su utilización.

Triamcinolona intravítrea

Indicaciones: De elección para identificar remanentes vítreos y de la hialoides posterior. Los cristales de triamcinolona se unen al gel vítreo y así permiten diferenciar áreas libres de vítreo de las que todavía contienen restos del mismo.^{1,2} También de utilidad para la disección de la MLI (los cristales se depositan en su superficie y ayudan a distinguir el plano de la misma). Al no inducir rigidez a la MLI, la manipulación de esta es más dificultosa.

Preparación y técnica quirúrgica: Triamcinolona suspendida en BSS al 4% libre de conservantes.

Consejos prácticos: Introducir de 0,1 a 0.3 ml en la cavidad vítrea dirigiendo la cánula hacia el área que se pretende visualizar.^{3,4}

Toxicidad y efectos secundarios: los propios de la triamcinolona, si bien se minimizan dado que al final del procedimiento quirúrgico se elimina gran parte de la misma. Desde el punto de vista teórico la triamcinolona utilizada en la cirugía del agujero macular podría interferir en el cierre del mismo.⁵ Incluso se ha descrito la existencia de cristales residuales de triamcinolona en el agujero, en principio sin consecuencias relevantes.⁶

Verde Indocianina y Verde Infracianina

Indicaciones: Ambos tiñen de manera específica y selectiva la MLI (gran afinidad por la laminina y el colágeno 4.¹ Proporcionan una coloración verde intensa y con la exposición a la luz la MLI adquiere cierta rigidez. Así, la manipulación de la MLI es más sencilla, ya que no se fragmenta y es más difícil perder el borde de la misma.⁷ Aún más, se ha demostrado en estudios experimentales que el verde indocianina desprende la MLI, de ahí que sea tan fácil eliminarla cuando se utiliza este colorante.⁸

El VI no tiñe membranas epirretinianas. Cuando la tinción de la MLI es irregular o encontramos áreas no teñidas hay que sospechar una membrana epirretiniana asociada, que en muchas ocasiones queda delimitada por la no tinción de la misma.

Preparación y técnica quirúrgica: VI a concentraciones entre el 0,025% y 0,05% (0,25 a 0,5 mg/ml). Diluir primero en agua destilada para que no precipite y a continuación con BSS para evitar una concentración hipoosmolar (1,10).⁹ El verde infracianina no contiene yoduro sódico y se diluye en glucosa al 5% para obtener una solución isoosmolar.

Consejos prácticos:

- 1- No se precisa intercambio fluido-aire para que se depositen en la superficie de la retina. Es suficiente con disminuir o cerrar la infusión durante la inyección.
- 2- No dirigir la cánula hacia el agujero macular para minimizar el contacto con el epitelio pigmentario de la retina (EPR) desnudo y aspirar los res-

tos de VI de la cavidad vítrea tan pronto como sea posible (1).

- 3- Situar el endoiluminador lo más alejado posible de la retina y apagarlo cuando no se necesite para evitar posibles daños relacionados con la luz y el calor.

Toxicidad y efectos secundarios: Hay numerosos estudios que muestran el riesgo de toxicidad retiniana del VI. Hay evidencia clínica de persistencia de restos de VI en la papila del nervio óptico y en la cavidad vítrea incluso meses después de la cirugía.^{11,12} También estudios experimentales muestran que el paso del VI a través del agujero macular puede provocar una atrofia del EPR.^{12,13}

La toxicidad del VI también se relaciona con otros factores tales como la hipoosmolaridad de la solución,^{14,15} con las concentraciones utilizadas,¹⁶⁻¹⁹ con las propiedades de la molécula (yoduro sódico),^{1,9} y, finalmente, con el posible efecto potenciador de la luz.^{20,21}

De cualquier forma, son muchas las variables que pueden determinar la toxicidad del VI, muchas de las cuales ya se han mencionado. Son también muchos los trabajos que siguen defendiendo el uso del VI como coadyuvante en la cirugía vítrea, sobre todo a bajas concentraciones y tiempos de exposición cortos.^{22,23}

Si se opta por el uso de estos colorantes, es imprescindible asegurar la correcta preparación y uso de los mismos para minimizar el riesgo de toxicidad.

Azul Brillante

Indicaciones: Gran afinidad por la MLI. Aunque la tinción es menos intensa que con el VI, proporciona una visualización



suficiente para manipular la MLI con seguridad. Desde que se encuentra disponible en Europa es el colorante de elección en la cirugía del agujero macular.

Preparación y técnica quirúrgica:

Solución isoosmolar al 0,025% (0,25 mg/ml). No es necesario realizar intercambio fluido-aire. Basta con cerrar la infusión durante la inyección del colorante.

Consejos prácticos:

- No dirigir la cánula hacia el agujero macular, ya que todavía no se disponen de estudios concluyentes que aseguren su inocuidad.

Toxicidad y efectos secundarios:

Estudios electrofisiológicos no han mostrado signos de toxicidad retiniana.¹ Sin embargo, estudios recientes apuntan a que el contacto con el EPR puede producir cambios atróficos en el mismo.²⁴

Azul Tripán

Indicaciones: De elección para visualizar membranas epirretinianas idiopáticas o asociadas a procesos de PVR (gran afinidad por tejidos con elevadas tasas de proliferación).²⁵ También puede utilizarse para la MLI, aunque proporciona una tinción tenue de la misma.

Preparación y técnica quirúrgica:

Solución al 0,1% (1mg/ml). Disuelto en BSS es hipoosmolar y hay que realizar un intercambio fluido-aire para que la solución se deposite en la superficie de

la retina. Para evitar el intercambio fluido-aire, disolver en glucosa al 5-10% (0,3 ml de azul tripán con 0,1 ml de glucosa al 10%), para alcanzar una osmolaridad próxima a 300 mOsm.²⁵

Toxicidad y efectos secundarios: A las concentraciones utilizadas en cirugía endoocular no han sido descritos signos de toxicidad sobre la retina y el EPR.^{1,26-28}

Técnicas de doble tinción

La posibilidad de utilizar dos o más colorantes en la misma cirugía puede facilitar la identificación de diferentes estructuras tisulares, ya que en determinadas patologías pueden coexistir membranas epirretinianas junto con la necesidad de extraer la MLI. Al utilizar esta técnica, la secuencia lógica de colorantes sería:

- Triamcinolona para visualizar el vítreo y la hialoides posterior.
- A continuación azul tripán para delimitar las membranas epirretinianas.
- Finalmente VI o azul brillante para teñir la MLI

En algunas situaciones, como se ha comentado previamente, la membrana epirretiniana puede quedar delimitada por la ausencia de tinción al inyectar VI o azul brillante. De este modo se puede obviar el uso de Azul tripán.

En la Tabla I se exponen a modo de sinopsis las propiedades y consejos para el uso de los diferentes colorantes biológicos útiles en cirugía vitreoretiniana.



Tabla 1.

	Afinidad por estructuras oculares	Propiedades químicas	Consejos para evitar toxicidad	Consejos al inyectar en cavidad vítrea
Triamcinolona	Vítreo	No hidrosoluble (suspensión)	Eliminar Conservante	Dirigir cánula hacia área a visualizar
Verde Indocianina	MLI	Hidrosoluble	Solución isoosmolar al 0,025-0,05%	Cerrar infusión. Evitar contacto con EPR (AM)
Verde Infracianina	MLI	Hidrosoluble	Solución isoosmolar en glucosa al 5%	Cerrar infusión. Evitar contacto con EPR (AM)
Azul Brillante	MLI	Hidrosoluble	Solución isoosmolar al 0,025%	Cerrar infusión
Azul tripán	Membranas epirretinianas MLI: dejar en contacto 3 minutos	Hidrosoluble	Solución en BSS o en glucosa al 5%	Intercambio fluido-aire (BSS) o cerrar infusión (glucosa al 5%)

Bibliografía



1. Rodrigues EB, Maia M, Meyer CH, Penha FM, Dib E, Farah ME. Vital dyes in chromovitrectomy. *Curr Opin Ophthalmol* 2007; 18:179-87.
2. Burk SE, de Mata AP, Snyder ME, Rosa RH Jr, Foster RE. Indocyanine green-assisted peeling of the retinal internal limiting membrane. *Ophthalmology* 2000;107:2010-14.
3. Haritoglou C, Yu a, Freyer W, et al. An evaluation of novel vital dyes for intraocular surgery. *Invest Ophthalmol Vis Sci* 2005; 46:3315-3322.
4. Cheema RA, Peyman GA, Fang T, Jones A, Lukaris AD, Lim K. Triamcinolone Acetonide as an adjuvant in the surgical treatment of retinal detachment with proliferative vitreoretinopathy. *Ophthalmic Surg Lasers Imaging* 2007;38:365-370.
5. Koto T, Inoue M, shinoda K, Ishida S, Tsubota K. Residual crystals of triamcinolone acetamide in macular hole may prevent complete closure. *Acta Ophthalmol Scand* 2007; 85:913-14.
6. Kumar A, Sinha S, Gupta A. Residual triamcinolone acetamide at macular hole after vitreous surgery. *Indian J Ophthalmol*. 2010 May-Jun; 58(3):232-4.
7. Wollensak G, Spoerl E, Wirbelauer C, PhamDT. Influence of indocyanine green staining on the biomechanical strength of porcine internal limiting membrane. *Ophthalmologica* 2004; 218:278-82.
8. Haritoglou C, Gandorfer A, Gass CA, Kampik A. Histology of the vitreoretinal interface after staining of the internal limiting membrane using glucose 5% diluted indocyanine and infracyanine green. *Am J Ophthalmol* 2004; 137(2):345-8.
9. Penha FM, Maia M, Farah ME et al. Morphologic and clinical effects of subretinal injection of indocyanine green and infracyanine green in rabbits. *J. Ocul Pharmacol Ther* 2008; 24:52-61.
10. Farah ME, Maia M, Rodrigues EB. Dyes in ocular surgery: principles for use in chromovitrectomy. *Am J. Ophthalmol* 2009; 148:332-40.
11. Tadayoni R, Paques M, Girmens JF, Massin P, Gaudric A. Persistence of fundus fluorescence after use of indocyanine green for macular surgery. *Ophthalmology* 2003; 110:604-8.
12. Maia M, Haller JA, Pieramici DJ, et al. RPE abnormalities after ILM peeling guided by ICG staining. *Retina* 2004; 24:157-60.
13. Haritoglou C, Gandorfer A, Gass CA, Schaumberger M, Ulbig MW, Kampik A: Indocyanine green-assisted peeling of the internal limiting membrane in macular hole surgery affects visual outcome: a clinicopathologic correlation. *Am J. Ophthalmol* 2002; 134:836-41.
14. Rodrigues EB, Meyer CH, Metha-analysis of chromovitrectomy with indocyanine green in macular hole surgery. *Ophthalmologica* 2008; 222:123-9.
15. Stalmans P, Van Aken EH, Veckneer M, Feron EJ, Stalmans I, Toxic effect of indocyanine green on retinal pigment epithelium related to osmotic effects of the solvent. *Am J Ophthalmol* 2002; 134:282-5.
16. Enaida H, Sakamoto T, Hisatomi T, Goto Y, Ishibashi T. Morphological and functional damage of the retina caused by intravitreal indocyanine green in rat eyes. *Graefes Arch Clin Exp Ophthalmol* 2002; 240:209-13.
17. Maia M, Kellner L., De Juan E jr et al. Effects of indocyanine green injection on the retinal surface and into the subretinal space in rabbits. *Retina* 2004; 24:80-91.
18. Ho JD, Chen HC, Chen SN, Tsai RJ. Reduction of indocyanine green-associated photosensitizing toxicity in retinal pigment epithelium by sodium elimination. *Arch Ophthalmol* 2004; 122:871-8.
19. Penha FM, Maia M, Farah ME et al. Effects of subretinal injection of indocyanine green, trypan blue and glucose in rabbit eyes. *Ophthalmology* 2007; 114:899-908.
20. Kadonosono K, Takeuchi S, Yabuki K, et al. absorption of short wavelengths of endoillumination in indocyanine green solution: implications for internal limiting membrane removal. *Graefes Arch Clin Exp Ophthalmol* 2003; 241:284-6
21. Engel E, Schram R, Maisch T et al. Light-induced decomposition of indocyanine green. *Invest Ophthalmol Vis Sci* 2008; 49:1777-83.

8 | Manejo del Agujero Macular

22. Da Mata AP, Burk SE, Foster RE, Riemann CD, Petersen MR, Nehemy MB, Augsburger JJ. Long-term follow-up of indocyanine green-assisted peeling of the retinal internal limiting membrane during vitrectomy surgery for idiopathic macular hole repair. *Ophthalmology*. 2004 Dec; 111(12):2246-53.
23. Christensen UC, Krøyer K, Sander B, Jorgensen TM, Larsen M, la Cour M. Macular morphology and visual acuity after macular hole surgery with or without internal limiting membrane peeling. *Br J Ophthalmol*. 2010 Jan;94(1):41-7. Epub 2009 Aug 18).
24. Maia M, Farah ME, Rodrigues EB, Malerbi F. Subretinal brilliant blue migration during epiretinal membrane peeling. *BJO* 2009; 93(12):1687.
25. Maia M, Penha FM, Rodrigues EB, et al. Effects of subretinal injection of patent blue and I trypan blue in rabbits. *Curr Eye Res* 2007; 32:209-17.
26. Uno F, Malerbi F, Maia M, Farah ME, Maia A, Magalhaes O jr. Subretinal trypan blue migration during epiretinal membrane peeling. *Retina* 2006; 26:237-9.
27. Costa EPF, Rodrigues EB, Farah ME, et al. Vital dyes and light sources for chromovitrectomy: comparative assesment of osmolarity, pH, and spectrophotometry. *Invest Ophthalmol Vis Sci* 2008; 50:385-91.
28. Abdelkader EA, McBain VA, Anand M, Scott NW, Siddiqui MA, Lois N. In vivo safety of Trypan Blue use in Vitreoretinal Surgery. *Retina*. 2010 Dec 21. [Epub ahead of print] PubMed PMID: 21178657.

Taponamiento y posicionamiento postquirúrgico



El estímulo cicatricial que genera una activación glial y cierre secundario del agujero macular es desconocido.^{1,2} El activador puede ser el traumatismo quirúrgico secundario al pelado de la membrana epiretiniana y membrana limitante interna (MLI), que desencadena una respuesta inflamatoria con liberación de citoquinas.^{3,4} El incremento de los niveles de citoquinas intraoculares tras la cirugía es un hecho demostrado.^{5,6} Por otra parte, la interfase entre el agente taponador y la retina, gas-retina o el aceite de silicona-retina, puede servir como un andamio por el cual prolifera el tejido glial formando una membrana premacular que posteriormente cerrará el agujero macular.⁷ Smiddy et al⁴ sugieren que el éxito de la cirugía del agujero macular se puede deber a una interacción entre el grado de estimulación de las células gliales y la presencia de una intercara gas-agujero a través del cual pueda tener lugar la migración de las células gliales, por lo que es necesario un mantenimiento del gas en contacto con el agujero macular. Inicialmente, los adyuvantes a la cicatrización como el concentrado de plaquetas, jugaron un papel en la activación de la respuesta glial, pero se dejaron de utilizar tras la introducción del pelado de la MLI.^{7,8,9}

La función más importante de la burbuja de gas es su papel en el aislamiento del agujero macular del líquido de la cavidad vítrea para mantener la mácula seca.^{10,11,12,13} Esto ha sido llamado "impermeabilización" por Tornambe. La burbuja ejerce una "fuerza de flotación",^{11,14} concepto que sugiere que la burbuja puede ser necesaria para mantener una presión mecánica. El concepto de impermeabilización sostiene que el humor acuoso recién formado post-vitreotomía, en contacto durante un período postoperatorio crítico, puede interferir con el puente de las células gliales y evitar el sellado de los bordes del agujero macular y su adhesión al epitelio pigmentario. La tensión superficial de la intercara líquido-gas evita el contacto del líquido con el área foveal y proporciona una estabilidad para la cicatrización y cierre el agujero macular. Sin embargo, si el paciente permanece en decúbito supino temporalmente el agujero macular estará expuesto al líquido de la cavidad vítrea aumentando el riesgo de separación de los puentes formados por la incipiente proliferación de las células gliales. Un gas de larga duración asegurará que la mácula permanezca seca con menos dependencia de la posición del paciente, facilitando así que



el fluido subretiniano se elimine a través del EPR y promoviendo la adhesión macular.¹⁵

La "fuerza de flotación" es el concepto que hace referencia a la propiedad que tiene la burbuja de gas de ejercer fuerza en su ápice; el posicionamiento boca abajo ayuda, por lo tanto, a mantener la burbuja en la posición óptima para que las fuerzas de flotabilidad de la burbuja se apliquen sobre la mácula.¹¹ Además del efecto de aislamiento macular de la burbuja, ésta tiene otros posibles efectos mecánicos: mantiene los bordes del agujero macular contra el EPR (promoviendo la adherencia coriorretiniana),¹¹ desplaza el líquido subretiniano de la mácula¹⁶ y proporciona presión en contra de vectores traccionales.¹⁵ Con el paciente en posición vertical, la burbuja ejercen poca fuerza perpendicular dirigida hacia la mácula, pero si es lo suficientemente grande, la burbuja todavía será capaz de aislarla .

En el estudio de Kelly y Wendel,¹⁷ una concentración no expansible de SF6 se utiliza como taponamiento intraocular

con posicionamiento boca abajo durante una semana. Este fue un estudio piloto y la razón del posicionamiento y su duración no se especificó. Posteriormente, observaciones empíricas¹⁸ reforzaron el concepto de que el posicionamiento boca abajo mejoraba la tasa de éxito. Hay consenso en que la posición postquirúrgica es importante para el éxito del procedimiento¹⁶, aunque esto sigue estando sin demostrar.^{11,19}

La pregunta es ¿Cuánto tiempo es necesario mantener la mácula seca para permitir que se produzca la cicatrización? Esto se desconoce con exactitud. Estudios mediante tomografía de coherencia óptica han demostrado que el aplanamiento de la retina, con reabsorción del líquido de los quistes intrarretinianos y reaproximación de los bordes del agujero macular tiene lugar en el primer día postoperatorio (Figura 1).^{20,21} En este sentido, es muy interesante el estudio prospectivo realizado por Muqit MM, en el qué, con independencia del tipo gas utilizado y de la posición, tras cirugía del agujero macular con vitrecto-

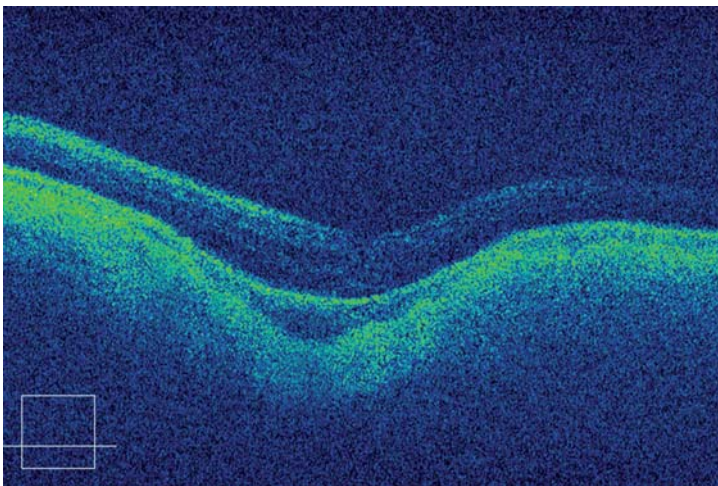


Figura 1. Agujero macular cerrado 24 horas post-tratamiento. Gas intraocular 90%.



mía, pelado de la limitante interna e intercambio con gas, el agujero macular estaba cerrado en el 90% de los casos el primer día demostrado mediante OCT tridimensional (FD-OCT), justificándose la no necesidad de tratamiento postural.²² Esto coincide con niveles de citoquinas postquirúrgicos que alcanzan sus valores más altos el día 1 después de la cirugía.^{5,6} En su estudio, Michel et al²⁰ encuentra que el índice de cierre postquirúrgico podría estar también relacionado con el tamaño del agujero macular; agujeros de menos de 400 micras presentan un índice de cierre mayor que los agujeros mayores de 400 micras (evidencia grado II-2). En un estudio prospectivo randomizado de Korobelnik et al, encuentran que en agujeros maculares por debajo de 400 micras no hay diferencias en términos de cierre anatómico entre los grupos con posicionamiento y el de los pacientes que solo evitan el supino.²³

El éxito de cierre anatómico no se traduce, necesariamente, con un mejor resultado visual, la recuperación macular puede tardar más tiempo y se han observado mejoría visuales incluso un año después de la cirugía.²⁴ Los mecanismos sugeridos incluyen el reposicionamiento centrípeto de los fotorreceptores con la reformación de los fragmentos externos de los mismos en el postoperatorio.²⁵

La posición boca abajo puede asociarse a complicaciones. En el agujero macular en pacientes de edad avanzada un posicionamiento boca abajo puede ser exigente y provocar desorientación;²⁶ las complicaciones incluyen neuropatías cubitales^{27,28} y elevación aguda de la presión intraocular.¹⁶ Normalmente, el posicionamiento boca abajo requiere 50 minutos por hora y puede ser difícil de cumplir en pacientes de edad avanza-

da¹², por lo tanto, el cumplimiento de los pacientes debe ser cuestionado. En un estudio se utilizó un sensor de posición para cuantificar el tiempo de permanencia en decúbito prono de un grupo de 10 pacientes operados, el tiempo promedio durante el cual mantuvieron el posicionamiento fue del 48% del tiempo indicado.³⁰ Ellis et al,¹⁹ en un estudio piloto de evaluación de la posición refiere que el 54% de sus pacientes describe la posición boca abajo durante 5 días "difícil" o "muy difícil".

Tornambe et al,¹⁶ en 1997, fueron los primeros en realizar un estudio piloto sobre la cirugía del agujero macular sin posicionamiento. Su estudio incluyó 33 ojos consecutivos en diferentes estadios, (grado de evidencia III). La cirugía incluyó vitrectomía, pelado de la MER en caso necesario y C3F8 al 15%. En el 79% de los casos el agujero macular se cerró con un sólo procedimiento, y en el 85% con dos. Un resultado exitoso en términos de agudeza visual, definido formalmente como una mejora de dos o más líneas de agudeza visual de Snellen (>0,2 log MAR),^{3,29,31} se observó en el 55% de los casos. El objetivo era investigar si el posicionamiento postoperatorio era necesario para el cierre del agujero macular. El estudio no demostró que una técnica sin posicionamiento fuera superior, pero sugiere que la posición del ojo en relación con la fuerza de empuje máxima de la burbuja de gas no es un punto crítico para el éxito.

Simcock y Scalia,³² en 2001 realizaron un estudio que incluyó 20 ojos. Los investigadores estudiaron el efecto de una combinación de faco-vitrectomía para la cirugía del agujero macular (grado de evidencia II-2). Su argumento era que un procedimiento combinado facilitaba el uso de una burbuja más grande, esto sería más eficaz para el



taponamiento de la mácula, debido a su mayor flotabilidad. La cirugía del agujero macular combinaba faco-vitrectomía y C2F6 20% como taponador; en ninguno de los casos se extrajo la MLI. Se aconsejó a todos los pacientes evitar el decúbito supino durante los próximos 10 días. El cierre anatómico del agujero macular se logró en el 90% de los casos (18/20). Compararon sus resultados con un pequeño grupo control histórico de 13 pacientes en los que la cirugía se realizó de manera similar, pero con posicionamiento. Encontraron la tasa cierre y la tasa de mejoría visual similar en ambos grupos. Llegaron a la conclusión que la cirugía combinada permitía un taponamiento suficiente del agujero macular, por lo que evitaba la necesidad de posicionamiento boca abajo.

Rubenstein et al,¹⁴ informaron sobre cirugía del agujero macular sin posicionamiento en una serie de 24 casos consecutivos (evidencia grado II-2a). Se incluyeron a pacientes fágquicos y pseudofágquicos con agujeros en fases II (2 pacientes), III (17) y IV (5). La evolución media preoperatoria del agujero macular fue de 7,5 meses. La cirugía incluía el pelado de la MLI con verde de indocianina y taponamiento con C3F8 al 18%. La variable primaria a estudiar fue el cierre del agujero macular y la secundaria la agudeza visual de Snellen. Un total de 91,4% (22/24 ojos) de los pacientes presentaban cierre del agujero macular. En general, el 75% mejoró una línea de Snellen, seis ojos no presentaron mejoría. Llegaron a la conclusión de que la cirugía del agujero macular sin posicionamiento ofrece resultados anatómicos y funcionales similares a la cirugía con posicionamiento.

Tranos et al,¹⁰ realizaron un estudio prospectivo multicéntrico controlado para investigar el papel de la vitrectomía sin

posicionamiento sobre el resultado anatómico y funcional (evidencia II-1). Sus variables primarias a estudiar fueron ampliadas, incluyendo la sensibilidad al contraste, metamorfopsia y función visual. Cuarenta y un ojos consecutivos se dividieron en un grupo con posicionamiento (25/41) y el grupo sin posicionamiento (16/41). La cirugía incluía vitrectomía con el C3F8 16% y pelado asistido con azul tripán de la MER y MLI. El cierre se logró en el 88% (22/25) y 87,5% (14/16) en los grupos con posicionamiento y sin posicionamiento. De acuerdo con el análisis estadístico, no hubo diferencias significativas entre los dos grupos en cuanto a índice de cierre, resultados funcionales, la sensibilidad al contraste, metamorfopsia y agudeza visual. Llegaron a la conclusión de que el posicionamiento no ofrece beneficios anatómicos o funcionales.

Merkur y Tuli,³³ publicaron su tasa de éxito quirúrgico de la cirugía del agujero macular sin posicionamiento (evidencia grado II-3). Obtuvieron el cierre anatómico en el 92% de los casos (66/72) con una sola operación. La mejor agudeza visual corregida postoperatoria mejoró una media de 5,7 líneas (ETDRS).

La mayoría de los estudios sin posicionamiento utilizan C3F8 y pelado de la MLI y presentan un índice de cierre muy similar a los estudios con posicionamiento; esto sugiere que la función más importante de la burbuja de gas sería aislar la mácula del líquido vítreo, más que el efecto mecánico de presión de la burbuja sobre la misma. Un gas de larga duración mantendrá la mácula seca en todas las posiciones excepto en la cabeza en posición supina.

En la cirugía del agujero macular el posicionamiento sigue siendo un tema controvertido, la mayoría de autores reco-



mienda un posicionamiento durante 10 días al 90% del tiempo (fuerza de recomendación B, evidencia grado II-2) aunque cada día hay más evidencias de que el posicionamiento no es imprescindible (fuerza de recomendación B, evidencia grado II-3) y que el aislamiento de la mácula puede ser la función más importante del agente taponador; actualmente no existe suficientes datos para asegurar que el posicionamiento aumenta el índice de cierre frente al no posicionamiento³⁴; esta es una cuestión que sigue sin resolverse³⁵.

En el caso de que se indique posicionamiento es aconsejable hacerlo por un periodo de 10 días al 90% del tiempo (fuerza de recomendación B, evidencia grado II-2)

Si se opta por el no posicionamiento hay que realizar un técnica con pelado de MLI y utilizar un gas de larga duración, así como instruir al paciente para que evite el decúbito supino durante los 15 días del postoperatorio (fuerza de recomendación B, evidencia grado II-3).



Referencias



1. Park D, Slipperley J, Sneed S, Dugel P, Jacobsen J. Macular hole surgery with internal-limiting membrane peeling and intra-vitreous air. *Ophthalmology* 1999;106:1392-1398.
2. Kang SW, Ahn K, Ham DI. Types of macular hole closure and their clinical implications. *Br J Ophthalmol* 2003;87:1015-1019
3. Wendel RT, Patel AC, Kelly NE, Salzano TC, Wells JW, Novack GD. Vitreous surgery for macular holes. *Ophthalmology* 1993;100:1671-1676. : 1671-1676
4. Smiddy WE, Feuer W, Cordahi G. Internal limiting membrane peeling in macular hole surgery. *Ophthalmology* 2001; 108:1471-1478
5. Patel JI, Hykin PG, Cree IA. Diabetic cataract removal: postoperative progression of maculopathy-growth factor and clinical analysis. *Br J Ophthalmol* 2006;90:697-701
6. Patel JI, Tombran-Tink J, Hykin PG. Vitreous and aqueous concentrations of proangiogenic, antiangiogenic factors and other cytokines in diabetic retinopathy patients with macular edema: implications for structural differences in macular profiles. *Exp Eye Res* 2006;82:798-806
7. Couvillion SS, Smiddy WE, Flynn HW, Eifrig CWG, Gregori G. Outcomes of surgery for idiopathic macular hole: a case-control study comparing silicone oil with gas tamponade. *Ophthalmic Surg Lasers Imaging* 2005;36:366-371. 16. Merkur AB, Tuli R. Macular hole repair with limited non-supine posturing. *Retina* 2007;27:365-369.
8. Paques M, Chastang C, Mathis A, et al. Effect of autologous platelet concentrate in surgery for idiopathic macular hole: results of a multicentre, double masked, randomized trial. Platelets in macular hole surgery group. *Ophthalmology* 1999;106:932-938
9. Paques M, Massin P, Blain P, Duquesnoy AS, Gaudric A. Long-term incidence of reopening of macular holes. *Ophthalmology* 2000; 107:760 -765
10. Tranos PG, Peter NM, Nath R, et al. Macular hole surgery without prone posturing. *Eye* 2007;21:802-806
11. Thompson JT, Smiddy WE, Glaser BM, Sjaarda RN, Flynn HW. Intraocular tamponade duration and success of macular hole surgery. *Retina* 1996;16:373-382
12. Krohn J. Duration of face-down positioning after macular hole surgery: a comparison between 1 week and 3 days. *Acta Ophthalmol Scand* 2005;83:289 -292
13. Krohn J. Topical medication interferes with face-down positioning after macular hole surgery. *Acta Ophthalmol Scand* 2003;81:226-229
14. Rubenstein A, Ang A, Patel CK. Vitrectomy without postoperative posturing for idiopathic macular holes. *Clin Experiment Ophthalmol* 2007;35:458-461
15. Berger JW, Brucker JA. The magnitude of the bubble buoyant pressure: implications for macular hole surgery. *Retina* 1998;18:84 - 88
16. Tornambe PE, Poliner LS, Grote K. Macular hole surgery without face-down posturing. A pilot study. *Retina* 1997;17: 179-185
17. Kelly NE, Wendel RT. Vitreous surgery for idiopathic macular holes. *Arch Ophthalmol* 1991;109:654-659
18. Goldbaum M, McCuen BW, Hanneken AM, Burgess SK, Chen H. Silicone oil tamponade to seal macular holes without position restrictions. *Ophthalmology* 1998;105:2140-2148
19. Ellis JD, Malik TY, Taubert MA, Barr A, Baines PS. Surgery for full-thickness macular holes with short-duration prone posturing: results of a pilot study. *Eye* 2000;14:307-312.
20. Michel JJ, Gallemore RP, McCuen BW, Toth CA. Features of macular hole closure in the early post-operative period using optical coherence tomography. *Retina* 2000;20: 232-237
21. Satchi K, Patel CK. Posterior chamber compartments demonstrated by optical coherence tomography, in silicone filled eyes, following macular hole surgery. *Clin Experiment Ophthalmol* 2005;33:619-622
22. Muqit MM et al Fourier-domain optical coherence tomography imaging of gas tamponade following macular hole surgery *Ophthalmic Surg Lasers Imaging*. 2010 Dec 1; 41 Online



23. Korobelnic JF, Aout M, Massin P, Gaudric A. A randomized controlled trial of alleviated positioning after small macular hole surgery. *Ophthalmology* 2011 Jan;118(1):150-5
24. Leonard RE II, Smiddy WE, Flynn HW Jr, Feuer W. Long-term visual outcomes in patients with successful macular hole surgery. *Ophthalmology* 1997;104:1648–1652
25. Sjaarda RN, Frank DA, Glaser BM. Assessment of vision in idiopathic macular holes with macular microperimetry using the scanning laser ophthalmoscope. *Ophthalmology* 1993; 100:1513–1518
26. Charles S, Katz A, Wood B. *Vitreous Microsurgery*, 3rd ed. Chapter 1. Philadelphia: Lippincott Williams and Wilkins; 2002:2
27. Holekamp NM. Ulnar neuropathy as a complication of macular hole surgery. *Arch Ophthalmol* 1999;117:1607–1610
28. Vincent JM, Peyman G, Ratnakaram R. Bilateral ulnar decubitis as a complication of macular hole surgery. *Ophthalmic Surg Lasers Imaging* 2003;34:485-486
29. Verma D, Jabali MW, Watts et al Evaluation of posturing in macular hole surgery *Eye* 2002;16:701-704
30. Yanoff M, Duker J. *Ophthalmology*. Chapter 8. St. Louis, MO: Mosby; 1999:31.3–31.5
31. Duker JS, Wendel R, Patel AC, Puliavito CA. Late reopening of macular holes after initially successful treatment with vitreous surgery. *Ophthalmology* 1994;101: 1373–1378
32. Simcock PR, Scalia S. Phacovitrectomy without prone posture for full thickness macular holes. *Br J Ophthalmol* 2001; 85:1316–1319
33. Merkur AB, Tuli R, Macular hole repair limited non-supine posturing. *Retina* 2007;27:365-369
34. Ryan Eh Jr, Gilbert HD. Results of surgical treatment of recent-onset full-thickness idiopathic macular holes. *Arch Ophthalmol* 1994;112:1545–1553
35. Face-down posturing after macular hole surgery: a meta-analysis Andrew Tatham, Somnath Banerjee *Br j ophthalmol*. 2010;94: 626-631



Reapertura del agujero macular tras cirugía. Procedimiento terapéutico



Incidencia. Se habla de reapertura del agujero macular (AM), cuando una vez cerrado tras la cirugía, se vuelve a abrir. Esta complicación oscila entre el 0 y el 16%.¹⁻¹⁰ El pelado de la membrana limitante interna (MLI), es uno de los factores que modifica su incidencia; su uso generalizado ha hecho que hoy se sitúe entre el 0 y el 8,5%. (Tabla 1). El tiempo medio de la reapertura es alrededor de los 20 meses.¹¹

Varios factores podrían influir en la reapertura:

1º. Pelado de MLI. Existen alguna serie prospectiva y múltiples retrospectivas,

comparativas, que demuestran que el pelado de la MLI disminuye la reapertura^{5,9,11,12} pasando del 4-7% sin pelado al 0-0,69% con eliminación de la MLI.

En la MLI extirpadas se han encontrado miofibroblastos, restos de células de la hialoides posterior y células gliales con capacidad de proliferación¹³ que contribuyen a la reapertura. Por otra parte, el pelado de MLI disminuye la incidencia y recidivas de las membranas epiretínicas (MER),¹⁴ cuya aparición tras la cirugía provocaba la reapertura.

La MLI tiene colágeno tipo 1 y 4, fibronectina y laminina, sobre las que pueden crecer células (formación de mem-

Tabla 1. Incidencia de reapertura de AM tras técnicas con pelado de MLI

Serie (autor y año publicación)	Nº de Casos	Reapertura (%)	Seguimiento (meses)	Nivel Evidencia
Brooks HL Jr. (2000)*	181	0	18	II-2b
Kumagai K et al. (2004)*	161	0,6	22	II-2b
Haritoglou C et al. (2002)	99	0	32	II-2a
Yoshida M et al. (2007)*	150	0	30	II-2b
Bhatnagar P et al (2007)	128	8,6	27	II-2b
Kumagai K et al. (2010)*	512	0,39	46	II-2b

AM. Agujero macular. **MLI.** Membrana limitante interna.

* Series comparativas con y sin pelado de MLI, se presentan solo los datos del grupo con pelado MLI. Nivel de Evidencia: Clasificación según "U.S. Preventive Task Force".



brana epiretiniana) pero su extirpación deja expuestas las células de Müller, que no proporcionan soporte para el crecimiento celular¹⁵ y la correspondiente formación de MER.

En resumen, el pelado de la MLI, durante la cirugía del AM, disminuye el número de reaperturas (Nivel de evidencia: Grado II - 2 / Grado de Recomendación B).

2. Cirugía de la catarata. A los 12 meses el 35% de los pacientes fágicos operados de AM fueron intervenidos de catarata³ y el 58,1% a los 24 meses.¹⁶ Por eso algunos autores recomiendan la cirugía combinada en pacientes con opacidades incipientes.

Las reaperturas se pueden relacionar con la cirugía de la catarata, especialmente en aquellos que presentaban edema macular postquirúrgico, en algunas publicaciones el riesgo de reapertura es 4 veces mayor en los que se realiza la cirugía de catarata y AM en 2 tiempos.^{1,3,6,10,17} La cirugía combinada, no solo sería más cómoda al evitar una segunda intervención, sino que además disminuiría el riesgo de reapertura tras la intervención de la catarata en el segundo tiempo.

El riesgo de reapertura tras cirugía de la catarata, podría explicarse por la producción de un mecanismo fibrinolítico, asociado a la reacción inflamatoria postquirúrgica, que degradaría la glía que cierra el AM.⁴ Pero no todos los autores confirman este hecho.^{4,7,16}

La cirugía combinada no cambia la incidencia de reapertura (Nivel de evidencia Grado II-2 / Grado de recomendación B).

En cuanto a si la cirugía de la catarata en un ojo con agujero cerrado, incrementa el riesgo de reapertura, los estudios son insuficientes aun y a veces contradicto-

rios. (Nivel de evidencia Grado III / Grado de recomendación C).

3. Otros factores.

La membrana epiretiniana (MER), la asociación entre la MER y el cierre del agujero fue puesta de manifiesto por "The Vitrectomy for Macular Hole Study Group", duplicando las tasas de éxito en el grupo con pelado de MER, su recidiva incrementaba la reapertura.¹⁸ Actualmente el pelado de la MLI disminuye las recidivas, limitándose muchas veces a las zonas más periféricas en los restos de MLI que no suelen reabrir los agujeros.^{3,9} Por tanto, puede ser otro factor que contribuya a la disminución de la reapertura en las series con pelado de MLI.

La miopía, también puede influir; en la serie de Kumagai en la alta miopía era más frecuente la reapertura, en el grupo que conservaba la MLI (19 vs 6%).¹¹

Por último se han descrito *otros factores*, como la realización de la capsulotomía YAG,¹⁹ las roturas retinianas periféricas peroperatorias o la bilateralidad,¹¹ que aumentan o desencadenan la reapertura.

Tratamiento

Aunque hay algún caso publicado, el cierre espontáneo de un AM reabierto, es excepcional.²⁰

En los pacientes intervenidos sin pelado de MLI, la aparición o recidiva de una MER reabría el agujero, y la extracción del MER junto con el gas intraocular y el posicionamiento solucionaba la mayoría de los casos,^{9,10} hoy es obligado añadir el pelado de la MLI.

En las reaperturas tratadas, hace algunos años, con MLI integra, la tasa de



cerrado era del 70,4% sin pelado y prácticamente el 100% en los casos posteriores en los que se hizo pelado. En la bibliografía, en los pocos casos tratados de reapertura con pelado de MLI previo, se efectuó una limpieza de restos de MLI, si había (o se ampliaba) y gas intraocular, cerrándose en todos.^{3,11}

Por tanto el pelado de la MLI, en los casos de reapertura con MLI integra, es obligada la extracción junto con el relleno de un gas de más duración y el reposo postural. (Nivel de evidencia Grado II-2 / Grado de recomendación B).

Existe la experiencia del tratamiento de casos de agujeros persistentes, es decir que no se cerraron tras la cirugía y que si tienen pelado de MLI. En estos casos sólo el relleno de la cavidad vítrea por un gas de mayor duración (C3F8 15%), efectuado en las primeras 2 semanas, junto con el reposo postural logro el cierre;⁵ por tanto, el gas sólo, puede contribuir a cerrar agujeros previamente no cerrados y quizá se pudiera extrapolarse a los reabiertos, si ya no hay MLI.

En el caso de falta de cumplimiento o fracaso se han explorado otros taponadores internos:

El aceite de silicona, no conforma bien la superficie retiniana posterior y los éxitos anatómicos y funcionales, cuando se usó en AM, fueron peores.²¹ Probablemente tampoco juegue ningún papel en AM idiopáticos recidivados.

Los aceites de silicona pesados, de aparición mas reciente, se han usado en

AM con dificultades de posicionamiento postquirúrgico, y los estudios con OCT demuestran que es capaz de "sellar" la retina y el epitelio pigmentario en el AM.^{22,23} El Densiron-68®, es un taponador de larga duración compuesto de aceite de silicona de 5000 mPas y perfluorohexylooctano, con una densidad mayor que el agua; se utiliza tras la extracción completa de la MLI, se rellena la cámara vítrea con Densiron-68®, colocan al paciente en posición supina el primer día, se extrae entre 1,5 y 4 meses después, esta técnica era capaz de cerrar el agujero persistente en pacientes con poca capacidad de realizar un reposo postural;²³ no hay publicaciones sobre su uso en reaperturas pero es una alternativa teórica en los casos que no puedan efectuar reposo postural

En el mercado existe otro aceite pesado, el Oxane HD®, que se ha usado en agujeros persistentes con éxito, pero el Densiron produce menos inflamación crónica.²⁴

No existen suficientes bases bibliográficas para recomendar los aceites de silicona pesados, para tratar la reapertura del AM, sin embargo son una alternativa, sobre todo en casos de imposibilidad de reposo postural.


Bibliografia



1. Duker JS, Wendel R, Patel AC, et al. Late re-opening of macular holes after initially successful treatment with vitreous surgery. *Ophthalmology* 1994;101:1373–1378.
2. Park SS, Marcus DM, Duker JS, et al. Posterior segment complications after vitrectomy for macular hole. *Ophthalmology* 1995;102:775–781.
3. Paques M, Massin P, Santiago PY, et al. Late reopening of successfully treated macular holes. *Br J Ophthalmol* 1997;81:658–662.
4. Christmas NJ, Smiddy WE, Flynn HW Jr. Reopening of macular holes after initially successful repair. *Ophthalmology* 1998;105:1835–1838.
5. Brooks HL Jr. Macular hole surgery with and without internal limiting membrane peeling. *Ophthalmology* 2000;107:1939–1948.
6. Paques M, Massin P, Blain P, et al. Long-term incidence of reopening of macular holes. *Ophthalmology* 2000; 107:760–766.
7. Scott IU, Moraczewski AL, Smiddy WE, et al. Long-term anatomic and visual acuity outcomes after initial anatomic success with macular hole surgery. *Am J Ophthalmol* 2003;135:633–640.
8. Kumagai K, Furukawa M, Ogino N et al. Vitreous surgery with and without internal limiting membrane peeling for macular hole repair. *Retina*. 2004;721-727.
9. Yoshida M, Kishi S. Pathogenesis of macular hole recurrence and its prevention by internal limiting membrane peeling. *Retina* 2007; 27:169–173.
10. Bhatnagar P, Kaiser PK, Smith SD et al. Reopening of previously closed macular holes after cataract extraction. *Am J Ophthalmol* 2007;144:252–259.
11. Kumagai K, Furukawa M, Ogino N, Larson E. Incidence and factors related to macular hole reopening. *Am J Ophthalmol*. 2010;149:127-32.
12. Haritoglou C, Gass CA, Schaumberger M, Gandorfer A, Ulbig MW, Kampik A. Long-term follow-up after macular hole surgery with internal limiting membrane peeling. *Am J Ophthalmol*. 2002;134:661-666.
13. Yooh HS, Brooks HL Jr, Capone A Jr et al. Ultrastructural features of tissue removed during idiopathic macular hole surgery. *Am J Ophthalmol* 1996; 122:67-75.
14. Park DW, Dugel PU, Garda J et al. Macular hole surgery with internal limiting membrane peeling and intravitreal air. *Ophthalmology* 1999; 106:1392-1398.
15. Kwok AK, Lai TY, Li WW et al. Indocyanine green-assisted internal limiting membrane removal in epiretinal membrane surgery: a clinical and histological study. *Am J Ophthalmol* 2004;2138:194-199.
16. Menchini U, Virgili G, Giacomelli G, Cappelli S, Giansanti F. Mechanism of spontaneous closure of traumatic macular hole: OCT study of one case. *Retina* 2003;23:104–106.
17. Huynh TH, Johnson MW. The behavior of surgically repaired idiopathic macular holes in the setting of subsequent cystoid macular edema. *Retina* 2007; 27:759-763
18. Cheng L, Azen SP, El-Bradey MH et al. Effects of preoperative and postoperative epiretinal membranes on macular hole closure and visual restoration. *Ophthalmology* 2002; 109:1514-1520.
19. Garcia-Arumi J, Palau MM, Espax AB et al. Reopening of two macular holes after neodymium: YAG capsulotomy. *J Cataract Refract Surg* 2006; 32:363-366.
20. Gross JG. Late Reopening and Spontaneous Closure of Previously Repaired Macular Holes. *Am J Ophthalmol* 2005;140:556–558.
21. Tafoya ME, Lambert HM, Vu L, Ding M. Visual outcomes of silicone oil versus gas tamponade for macular hole surgery. *Semin Ophthalmol* 2003; 18:127-131.
22. Schurmans A, Van Calster J, Stalmans P. Macular hole surgery with inner limiting membrane peeling, endodrainage, and heavy silicone oil tamponade. *Am J Ophthalmol*. 2009 Mar;147(3):495-500.
23. Oster SF, Mojana F, Bartsch DU, Goldbaum M, Freeman WR. Dynamics of the macular hole-silicone oil tamponade interface with patient positioning as imaged by spectral domain-optical coherence tomography. *Retina*. 2010 Jun;30(6):924-9.
24. Lappas A, Foerster AMH, Kirshhof B. Use of heavy silicone oil (Densiron-68®) in the treatment of persistent macular holes. *Acta Ophthalmol* 2009; 87:866-870.
25. Jonas JB, Jager M. Perfluorohexyloctano endotamponade for treatment of persisting macular hole. *Eur J Ophthalmol* 2003;103-104.



Agujero macular en la alta miopía



Patogénesis del agujero macular en la alta miopía

La miopía patológica o alta miopía se define como un defecto esférico igual o mayor a -8 dioptrías (aunque en general se considera alta miopía un defecto esférico $> 0 = a -6$ dioptrías) y/o una longitud axial igual o mayor a 26 mm.¹ Este alargamiento característico del globo ocular produce un estiramiento progresivo de las estructuras intraoculares que lo hace más proclive a presentar varias alteraciones a nivel del polo posterior como son la atrofia coriorretiniana, roturas de la membrana de Bruch, aparición de neovasos subretinianos y retinosquisis, entre otras. La peculiar morfología de los ojos con alta miopía, en especial la presencia de un estafiloma posterior, otorga también características diferenciales a otras patologías no específicas de la alta miopía como es el agujero macular (AM).

A finales de los años 80, Gass describió su teoría según la cual los AM se debían a una tracción vítrea anómala a nivel de la interfase vítreomacular.² A partir de esta publicación, Kelly y Wendell demostraron que la eliminación de la tracción vítrea mediante vitrectomía vía pars plana (VPP) más taponamiento con

gas intraocular conseguía el cierre del AM y un consiguiente aumento de la agudeza visual.³ A partir de este trabajo, varias publicaciones han demostrado buenos resultados de la VPP, junto con la utilización o no de otros factores adyuvantes, en el tratamiento del AM.⁴⁻⁹ Todas estas técnicas descritas se han aplicado al agujero macular que acontece en los altos miopes (AMM), que presenta unas claras características que condicionan un pronóstico funcional diferente.

El pronóstico funcional y anatómico postquirúrgico del AM parece depender de varios factores, como la duración de los síntomas, el estadio del AM y de la agudeza visual preoperatoria.^{4,5,7,9} Asimismo, las reoperaciones después de una primera cirugía fallida también han demostrado presentar un peor pronóstico quirúrgico.^{10,11} De estos datos se deduce que existen factores intrínsecos del ojo (configuración del globo ocular, presencia de membranas epirretinianas, tracciones anómalas, etc.) que también influyen en el pronóstico final.

Los altos miopes tienen una mayor propensión al desarrollo de AM que los individuos emétopes y miopes leves-moderados. Clásicamente se han propuesto diferentes factores para explicar



estas diferencias, como son la atrofia coriorretiniana y una interfase vítreoretiniana anómala.^{12,13} El AMM puede además, desencadenar un desprendimiento de retina, hecho excepcional en el AM no miópico. El AMM con desprendimiento de retina asociado ha sido ampliamente estudiado,^{14,15} existiendo diferentes técnicas quirúrgicas que han arrojado diferentes porcentajes tanto de reaplicación retiniana como de cierre del AM. Sin embargo tenemos muchos menos datos sobre el AMM sin desprendimiento de retina asociado en el que el porcentaje de cierre y la mejoría de visión son los datos más importantes.

Se desconoce si el riesgo de presentar AMM aumenta proporcionalmente con el grado de refracción o longitud axial del ojo pero sí se sabe que el AMM tiende a aparecer a una edad más temprana que el AM de los emétopes.¹⁶ Esto se puede deber en parte, a la tracción vítreomacular anómala característica de los ojos con longitudes axiales más altas y/o a una licuefacción prematura del vítreo.¹⁷

Clasificación y tratamiento del AMM

Según las características asociadas al AMM, éste se puede clasificar en 3 subtipos básicos que presentan un pronóstico quirúrgico claramente diferenciado:

1. AMM sin retinosquiasis asociada (generalmente no presentan estafiloma macular)
2. AMM con retinosquiasis asociada (generalmente sí tienen estafiloma macular y el AMM aparece a este nivel)

3. AMM recidivados o persistentes tras VPP

Existen en la literatura pocas series que estudien la historia natural y resultados quirúrgicos del AMM sin desprendimiento de retina. Si comparamos los resultados quirúrgicos obtenidos en AMM con los resultados obtenidos en AM en emétopes, se observan resultados globalmente peores, aunque con gran disparidad. Así, Sulkes et al. consiguió un cierre primario tras VPP (sólo se realizó disección de la membrana limitante interna -MLI- en los casos más recientes mientras que en los casos más antiguos no se realizó disección de MLI y sí se utilizaron adyuvantes, como factor de crecimiento transformante $\beta 2$ o concentrado de plaquetas) del AMM en un 77% de los pacientes y solo un 54% de los pacientes presentaron un aumento de 2 o más líneas (Snellen) de agudeza visual (AV).¹⁸ Patel et al. consiguió un cierre primario del AMM tras VPP (sin disección de la MLI y con uso de adyuvantes, como factor de crecimiento transformante $\beta 2$ o concentrado de plaquetas, en la mayoría de los casos) en un 55% (60% si incluimos los casos de cierre espontáneo sin VPP) de los casos, porcentaje que aumentó a un 75% (85% si incluimos los casos de cierre espontáneo) de los pacientes tras una segunda VPP. En su serie, un 55% de los pacientes aumentaron su AV en dos o más líneas (Snellen).¹⁹ Mejores resultados obtuvieron García-Arumí et al. en su estudio prospectivo en el que se realizó a todos los pacientes VPP con disección de la MLI y tamponamiento con gas, con un 87,5% de cierre primario y un 100% de cierre total tras segunda VPP.²⁰ Cabe destacar que en estos tres estudios, el método utilizado para diagnosticar y certificar el cierre del AMM fue la fundoscopia y/o angiografía



fluoresceínica. Ninguno de los estudios utilizó la tomografía de coherencia óptica (OCT), método de referencia hoy en día para detectar anomalías de la interfase vítreomacular. La limitación más importante hoy en día de los estudios en que no se emplea OCT como método diagnóstico para certificar el cierre del AM es la gran variabilidad que presentan los resultados. La evaluación precisa de la interfase vítreomacular y del polo posterior de los altos miopes es difícil, sobretodo en aquellos ojos que presentan áreas extensas de atrofia coriorretiniana y poca pigmentación del polo posterior, por lo que la OCT se ha convertido en una técnica insustituible para el diagnóstico y evaluación de patología de interfase vítreoretiniana en miopes. Asimismo, la posibilidad que presentan estos nuevos instrumentos de crear cubos de información de 6x6x2mm hace prácticamente imposible infravalorar la existencia de AM por un erróneo centrado de la línea de corte tomográfico.

El uso generalizado de la OCT nos ha ayudado a comprender mejor la patología macular de los ojos altos miopes y a clasificar mejor los procesos que afectan estos ojos. La OCT tiene además, capacidad para detectar cambios asintomáticos que no se detectan mirando el fondo de ojo. Así, por ejemplo, Coppé et al. llegaron a detectar un 6,26% de AMM asintomáticos en miopes altos (mayor tasa de AMM asintomático cuanto mayor el grado de miopía), mientras que por fundoscopia sólo llegaron a detectar un 1,56%.²¹

Comentábamos previamente que el pronóstico del AMM depende en alto grado de los hallazgos simultáneos en la OCT. Los AMM sin retinosquias asocia-

da suelen darse en ojos sin estafiloma posterior y por tanto con un alargamiento menos pronunciado y más regular de las estructuras intraoculares. En cambio, los ojos con un estafiloma posterior pronunciado sí tienden a presentar con relativa frecuencia grados variables de foveosquias, la cual es secundaria a la tracción importante a la que es sometida la retina. La foveosquias miópica con AMM asociado es una condición descrita de forma relativamente reciente y su etiología no está del todo clara, aunque existen varios autores que afirman que la foveosquias es el paso previo al desarrollo de un AMM y posteriormente de un desprendimiento de retina.^{22,23} En todo caso, está claro que la presencia de foveosquias indica la existencia de un estiramiento muy importante de la retina, hecho que influye de forma vital en el pronóstico quirúrgico. Este tipo de AMM asociado a foveosquias tiene mayor tendencia a persistir después de la VPP e incluso a aumentar de tamaño, con la consiguiente pérdida de AV.²⁴ En una serie retrospectiva de 8 casos con AMM y foveosquias analizados mediante OCT, el AMM se cerró tan solo en el 25% de los casos, con una o varias cirugías, mientras que el resto no sólo no se cerraron, sino que además aumentaron su tamaño de forma significativa.²⁵ En estos casos sí existe una clara asociación entre grado de miopía / longitud axial y persistencia del AMM tras la VPP.¹² Es importante mencionar que los ojos con estafiloma posterior y longitud axial elevada también presentan una probabilidad mucho más alta de desarrollar un desprendimiento de retina asociado al AMM.^{26,27}

En vista de estos casos, parece evidente que el AMM no puede tratarse como una entidad global sino que tiene que valorarse cada caso de forma particular

en función de los factores asociados y elegir la técnica quirúrgica más adecuada en cada caso. Cabría destacar que, dada la tendencia que presenta el AMM a desarrollar un desprendimiento de retina, la cirugía en estos casos debería realizarse antes de que se llegue a desprender la retina, ya que los resultados anatómicos y visuales son peores en caso de haber desprendimiento.¹²

Experiencia Personal

Agujero Macular Miope sin Retinosquiasis

Hemos revisado de forma retrospectiva 42 ojos (defecto esférico medio de -14,98 dioptrías) tratados consecutivamente (2007-2009) afectados de AMM sin retinosquiasis ni desprendimiento macular. En todos los ojos la intervención consistió en VPP con disección de la MLI habiéndose empleado dos colorantes diferentes como son el azul brillante y el azul tripán. El 11,9% presentaban AM lamelar en el ojo contralateral

en el momento del diagnóstico. En el 83,3% (35/42) se consiguió el cierre primario del AMM, con un éxito final del 90,5% (38/42). En todos los ojos se certificó el cierre del AMM empleando el estudio del área macular con el cubo 6 x 6 x 2mm. (Figura 1)

En otra serie posterior, empleando la indentación macular junto a la VPP en 10 ojos afectados de AMM sin retinosquiasis, los resultados mostraron una incidencia de cierre del AMM del 80%. (Figura 2) Por este motivo, en el momento actual no recomendamos la asociación de indentación macular a la vitrectomía en aquellos AMM sin retinosquiasis.

Agujero Macular miope con Retinosquiasis

Los pocos datos que existen en la literatura sobre la asociación entre AMM y retinosquiasis hacen que no exista una clara tendencia a tratar estos AMM de forma distinta a los AMM sin retinosquiasis.

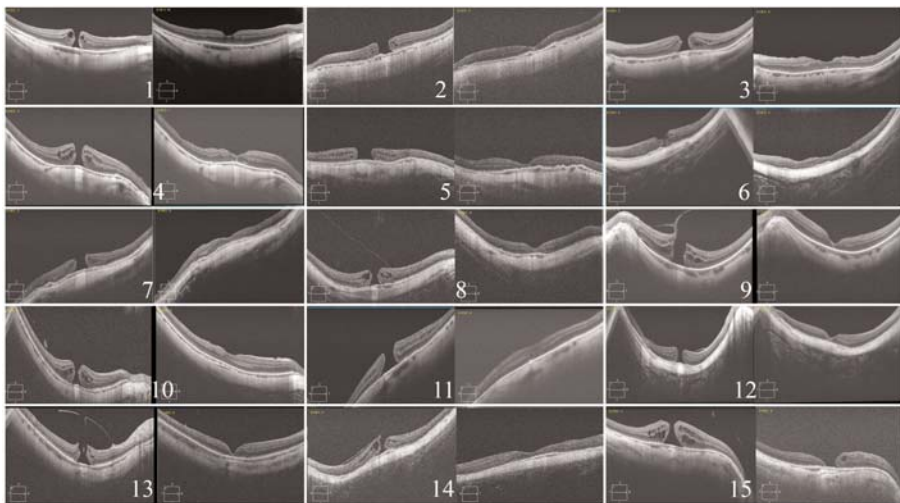


Figura 1. 15 casos de esta serie en la que se observa el cierre del AMM excepto en el caso 15 en el que se observa la permanencia del AM con bordes aplicados pero presentando una solución de continuidad.



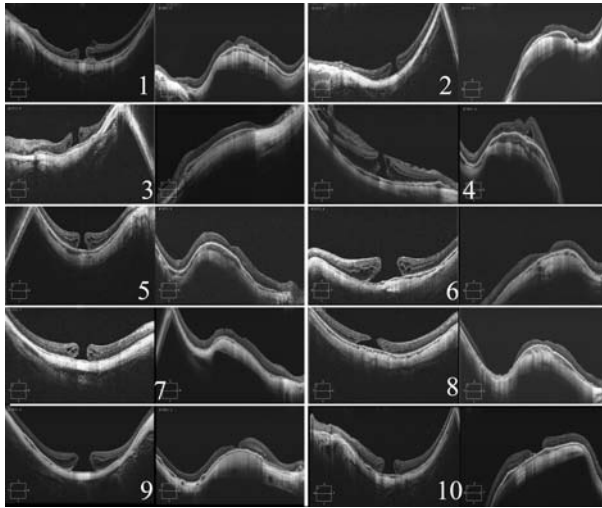


Figura 2. Serie de 10 casos de AMM sin retinoschisis en los que se asoció la Indentación Macular a la Vitrectomía y en la que se observa el cierre anatómico en 8 de los mismos.

sis, a pesar de que nuestra propia experiencia nos ha demostrado que el pronóstico quirúrgico es claramente peor en el primer caso. Los AMM con retinoschisis muy probablemente deriven de situaciones previas de retinoschisis con desprendimiento foveal y, teniendo en cuenta los resultados de la única serie que estudia este subtipo de AMM,²⁵ probablemente la indentación macular pudiera tener una indicación para que, juntamente con la VPP consiguiera mejorar los resultados de la VPP de forma aislada. (Figura 3)

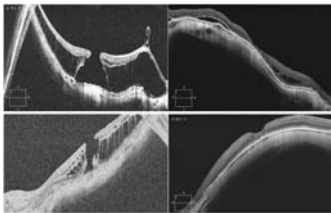


Figura 3. 2 casos afectados de AMM y retinoschisis en los que se observa el cierre del AMM y la reducción /desaparición de la retinoschisis tras realizar indentación macular además de vitrectomía con extracción de la MLI y taponamiento con gas .

En resumen, el AMM presenta una etiología similar a la del AM de los individuos emétopes pero con ciertos hechos diferenciales debido a las características especiales del ojo alto miope. Los AMM aparecen en personas más jóvenes, pueden dar lugar a un desprendimiento de retina asociado y los resultados anatómicos y visuales postquirúrgicos tienden a ser peores que en los AM de los no miopes (mayor tasa de reapertura y persistencia), especialmente en ojos con estafiloma posterior y retinoschisis asociada.

Dado que existen pocas series y limitadas en número de pacientes, el nivel de evidencia en la cirugía del agujero macular se sitúa en torno al grado III y por tanto hay evidencia insuficiente para recomendar una práctica determinada.

Referencias



1. Curtin BJ. Physiologic vs pathologic myopia: genetics vs environment. *Ophthalmology* 1979; 86: 681-691.
2. Gass JD. Idiopathic senile macular hole. Its early stages and pathogenesis. *Arch Ophthalmol* 1988; 106: 629-639.
3. Kelly NE, Wendel RT. Vitreous surgery for idiopathic macular holes. Results of a pilot study. *Arch Ophthalmol* 1991; 109: 654-659.
4. Wendel RT, Patel AC, Kelly NE et al. Vitreous surgery for macular holes. *Ophthalmology* 1993; 100: 1671-1676.
5. Freeman WR, Azen SP, Kim JW et al. Vitrectomy for the treatment of full-thickness stage 3 or 4 macular holes. Results of a multicentered randomized clinical trial. The Vitrectomy for Treatment of Macular Hole Study Group. *Arch Ophthalmol* 1997; 115: 11-21.
6. Thompson JT, Sjaarda RN, Lansing MB. The results of vitreous surgery for chronic macular holes. *Retina* 1997; 17: 493-501.
7. Ryan EH Jr, Gilbert HD. Results of surgical treatment of recent onset full-thickness idiopathic macular holes. *Arch Ophthalmol* 1994; 112: 1545-1553.
8. Thompson JT, Smiddy WE, Williams GA et al. Comparison of recombinant transforming growth factor beta-2 and placebo as an adjunctive agent for macular hole surgery. *Ophthalmology* 1998; 105: 700-706.
9. Kim JW, Freeman WR, Azen SP et al. Prospective randomized trial of vitrectomy or observation for stage 2 macular holes. *Am J Ophthalmol* 1996; 121: 605-614.
10. Darmakusuma I, Glaser BM, Thompson JT et al. Retreatment of full-thickness macular holes persisting after prior vitrectomy. *Ophthalmology* 1993; 100: 1787-1793.
11. Smiddy WE, Sjaarda RN, Glaser BM et al. Reoperation after failed macular hole surgery. *Retina* 1996; 16: 13-18.
12. Ikuno Y, Sayanagi K, Oshima T et al. Optical coherence tomographic findings of macular holes and retinal detachment after vitrectomy in highly myopic eyes. *Am J Ophthalmol* 2003; 136: 477-481.
13. Takano M, Kishi S. Foveal retinoschisis and retinal detachment in severely myopic eyes with posterior staphyloma. *Am J Ophthalmol* 1999; 128: 472-476.
14. Blankenship GW, Ibanez-Langlois S. Treatment of myopic macular hole and detachment. *Ophthalmology* 1987; 94: 333-336.
15. Stirpe M, Michels R. Retinal detachment in highly myopic eyes due to macular holes and epiretinal traction. *Retina* 1990; 10: 113-114.
16. Kobayashi H, Kobayashi K, Okinami S. Macular hole and myopic refraction. *Br J Ophthalmol* 2002; 86: 1269-1273.
17. Morita H, Ideta H, Ito K et al. Causative factors of retinal detachment in macular holes. *Retina* 1991; 11: 281-284.
18. Sulkes DJ, Smiddy WE, Flynn HW Jr et al. Outcomes of macular hole surgery in severely myopic eyes: a case-control study. *Am J Ophthalmol* 2000; 130: 335-339.
19. Patel SC, Loo RH, Thompson JT et al. Macular hole surgery in high myopia. *Ophthalmology* 2001; 108: 377-380.
20. García-Arumí J, Martínez V, Puig J et al. The role of vitreoretinal surgery in the management of myopic macular hole without retinal detachment. *Retina* 2001; 21: 332-338.
21. Coppé AM, Ripandelli G, Parisi V et al. Prevalence of asymptomatic macular holes in highly myopic eyes. *Ophthalmology* 2005; 112: 2103-2109.
22. Shimada N, Ohno-Matsui K, Baba T et al. Natural course of macular retinoschisis in highly myopic eyes without macular hole or retinal detachment. *Am J Ophthalmol* 2006; 142: 497-500.
23. Shimada N, Ohno-Matsui K, Yoshida T et al. Progression from macular retinoschisis to retinal detachment in highly myopic eyes is associated with outer lamellar hole formation. *Br J Ophthalmol* 2008; 92: 762-764.
24. Ikuno Y, Tano Y. Early macular holes with retinoschisis in highly myopic eyes. *Am J Ophthalmol* 2003; 136: 741-744.
25. Ikuno Y, Tano Y. Vitrectomy for macular holes associated with myopic foveoschisis. *Am J Ophthalmol* 2006; 141: 774-776.






8 | Manejo del Agujero Macular

26. Ripandelli G, Coppé AM, Parisi V et al. Fellow eye findings of highly myopic subjects operated for retinal detachment associated with a macular hole. *Ophthalmology* 2008; 115: 1489-1493.
27. Akiba J, Konno S, Yoshida A. Retinal detachment associated with a macular hole in severely myopic eyes. *Am J Ophthalmol* 1999; 128: 654-655.

Agujero macular traumático



Concepto:

Agujero de espesor parcial o completo que afecta a la región macular producido como consecuencia de un traumatismo directo sobre el globo ocular. La primera descripción de un agujero macular traumático la realizó Knapp en 1869.¹ Habitualmente se originan tras un traumatismo contuso sobre el ojo con una pelota o un puñetazo, aunque también se han descrito tras la aplicación de láser YAG.² Pueden presentarse de manera instantánea tras el traumatismo o manifestarse de forma más tardía, al cabo de varios días o incluso semanas. Clínicamente, pueden producir una pérdida visual inmediata por un desprendimiento foveal o una disminución progresiva de agudeza visual relacionada con un edema macular quístico y pérdida de fotorreceptores. Las series publicadas de agujeros maculares traumáticos suelen ser cortas y no randomizadas, lo que dificulta la obtención de niveles de evidencia suficientemente robustos que permitan establecer protocolos diagnósticos y terapéuticos. En una serie se observó que la incidencia de agujeros maculares traumáticos fue del 1,4% entre pacientes con traumatismos oculares contusos.³

Etiopatogenia:

Se han postulado dos mecanismos de formación de agujeros maculares traumáticos.⁴ Un tipo de agujeros se desarrollan inmediatamente tras el traumatismo, con avulsión y rotura foveal que produce una pérdida visual aguda. Otro tipo de agujeros ocurren de manera más gradual, al cabo de días o semanas, produciéndose una pérdida visual progresiva secundaria a una adherencia vitreofoveal persistente.

Agujeros maculares traumáticos inmediatos:

Un estudio con fotografía de alta velocidad demostró que los traumatismos contusos oculares inducen una súbita compresión anteroposterior y expansión ecuatorial del globo que produce un stress significativo sobre la retina en puntos de adherencia vítrea.⁵ Dado que los pacientes jóvenes tienen adherencias vitreomaculares firmes y estos pacientes son los más afectados epidemiológicamente por traumatismos contusos oculares, resulta lógico que desarrollen agujeros maculares traumáticos. Esta hipótesis se refuerza con la observación de que los pacientes que



presentan desprendimiento posterior de vítreo en el momento del traumatismo tienen menor riesgo de desarrollar un agujero macular traumático.⁶

Este mecanismo explicaría la formación de agujeros maculares de manera inmediata tras el traumatismo contuso. Un traumatismo perforante es menos propenso a producir un agujero macular, dado que origina menor expansión ecuatorial sobre el globo al existir una zona de perforación por la que se puede extruir el contenido ocular.

Agujeros maculares traumáticos diferidos:

Estos agujeros maculares pueden ocurrir al cabo de varios días, semanas o incluso meses tras el traumatismo. En su formación jugaría un papel destacado la presencia de una adherencia vitreofoveal persistente que acabaría originando una dehiscencia foveal.⁴

También se ha postulado que un edema macular quístico postraumático podría acabar provocando un agujero macular. Sin embargo, algunos estudios no han evidenciado la presencia de quistes antes de la formación de agujeros maculares traumáticos.^{4,7} Parece ser que el edema macular quístico favorecería más la formación de agujeros maculares lamelares que de espesor completo.

Clasificación. Características tomográficas:

Basándose en los hallazgos de tomografía de coherencia óptica (OCT) se han encontrado cinco tipos de agujeros maculares traumáticos:⁶

- Tipo I: agujero macular con edema quístico de la retina neurosensorial en ambos márgenes del agujero.

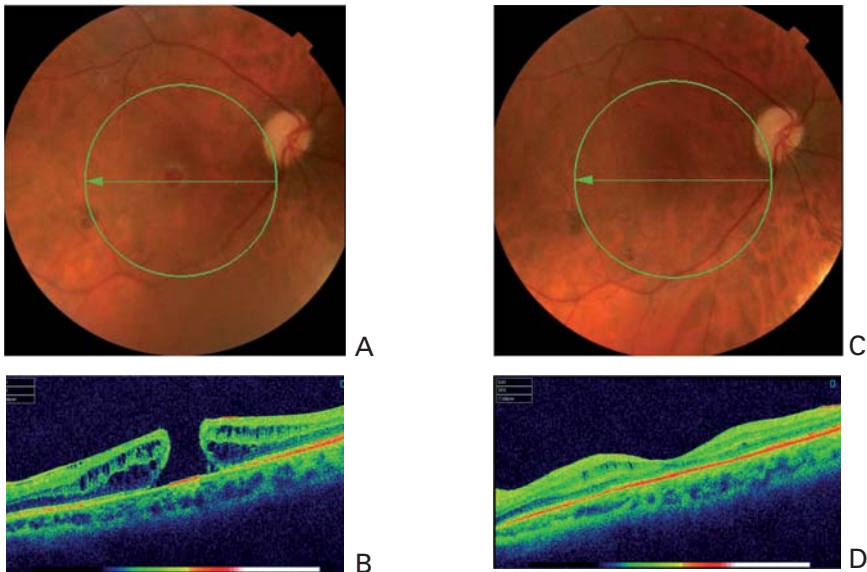


Figura 1. Agujero macular tipo I con edema quístico de la retina neurosensorial en ambos márgenes del agujero en un varón de 38 años. En las figuras a y b se muestran la retinografía y la OCT prequirúrgicas con una agudeza visual de 20/200 (0,1). En las figuras c y d se muestran la retinografía y la OCT dos meses después de la cirugía con una mejora de la agudeza visual a 20/32 (0,6).



- Tipo II: agujero macular con edema quístico de la retina neurosensorial tan sólo en un margen del agujero.
- Tipo III: agujero macular sin edema quístico ni desprendimiento de la retina neurosensorial.
- Tipo IV: agujero macular con desprendimiento localizado de la retina neurosensorial pero sin edema quístico.
- Tipo V: agujero macular con adelgazamiento de la retina neurosensorial.

El tipo I parece ser el más frecuente (Figura 1), e incluso se ha visto que algunos agujeros maculares traumáticos inicialmente clasificados como tipo II ó III evolucionan hacia un tipo I con el tiempo.⁷ La explicación de este fenómeno podría radicar en un aumento de la permeabilidad capilar en el área parafoveal secundaria al traumatismo que facilitaría la aparición de edema macular.⁷

En pacientes de mayor edad, los agujeros maculares traumáticos suelen cursar con menos edema pero tienen mayor tendencia de evolucionar hacia la atrofia retiniana (Figura 2). En comparación a los agujeros maculares idiopáticos, los traumáticos suelen tener una base más amplia y suelen ser más irregulares, con una forma menos circular.⁸ Asimismo, el desprendimiento posterior de vítreo se

observa con mayor frecuencia en los agujeros maculares idiopáticos que en los traumáticos.⁸

Historia natural:

Se ha podido documentar mediante seguimiento con OCT la formación de un agujero macular traumático.⁹ Tras el traumatismo, inicialmente se produce un edema macular, que puede acompañarse de una pequeña hemorragia adyacente a la fóvea y de un anillo amarillo perifoveal. Posteriormente, después de 3 ó 4 días, se desarrolla un quiste foveal que representa un agujero macular incipiente. El quiste foveal puede cerrarse tras un mes o bien evolucionar hacia un agujero macular de espesor completo. No obstante, aunque el quiste desaparezca, el fluido subretiniano puede persistir varios meses.⁹ Se han publicado varios casos de cierre espontáneo de agujeros maculares traumáticos.^{4,10,11,12} En algunos casos es posible una recuperación casi completa de la agudeza visual, y en otros no.¹⁰ No obstante, estudios con electroretinograma multifocal han evidenciado la presencia de pequeños escotomas a pesar del cierre espontáneo.¹¹

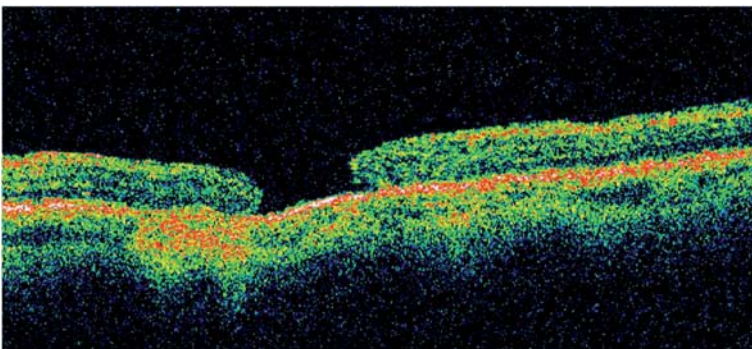


Figura 2. Agujero macular en un paciente de 62 años sin edema quístico y con adelgazamiento retiniano.



Tratamiento:

El tratamiento del agujero macular traumático es controvertido y carece de protocolos consensuados de actuación. Dado que en algunos casos la evolución espontánea es buena con cierre del agujero y recuperación visual, algunos autores recomiendan una conducta expectante de observación (Figura 3).^{4,10,11} El

procedimiento quirúrgico recomendado es la vitrectomía posterior con disección de la hialoides posterior e intercambio fluido-gas¹³⁻¹⁸. La disección de la membrana limitante interna resulta controvertida y no se recomienda de manera sistemática. Algunos autores prefieren usar como taponador un gas de corta duración como el SF6 (hexafluoruro de azufre)¹⁴⁻¹⁵ mientras que otros usan un gas de larga duración como el C3F8

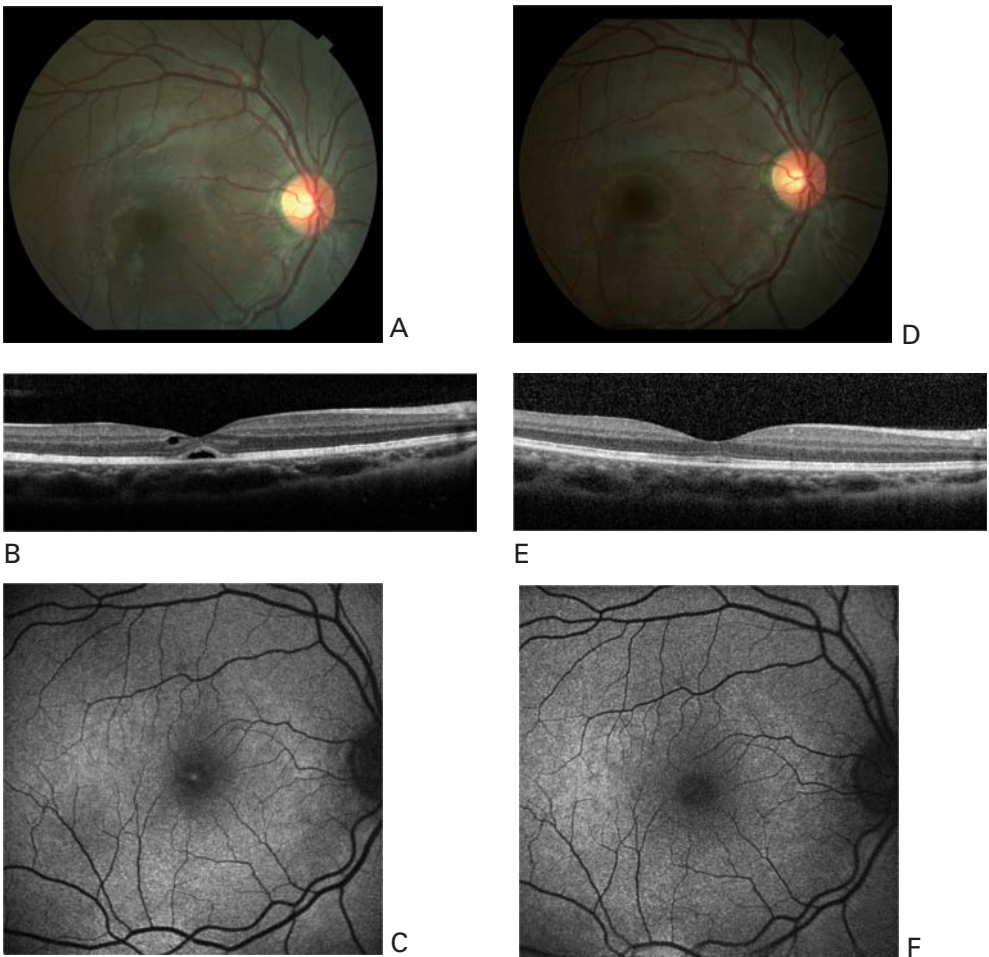


Figura 3. Varón de 16 años que consulta por escotoma central en su OD con una agudeza visual de 20/50 (0,4) tras recibir el impacto de una pelota de fútbol. Se practican una retinografía (a), OCT (b) y autofluorescencia (c), evidenciándose un quiste foveal o agujero macular incipiente. Se decide observar al paciente sin adoptar de momento ninguna medida terapéutica. A las cuatro semanas, la agudeza visual ha mejorado a 20/25 (0,8) y se aprecia una desaparición del quiste foveal (d-f).



(perfluoropropano)¹⁶ o incluso aceite de silicona.¹⁸ Algunas publicaciones abogan por utilizar adyuvantes intraoperatorios como el concentrado de plaquetas que favorezcan el cierre del agujero macular.¹⁴ También se ha propuesto usar plasmina autóloga para facilitar la inducción de un desprendimiento posterior de vítreo.¹⁸ La mayoría de autores recomiendan un posicionamiento postoperatorio con la cabeza hacia abajo durante 7-14 días.¹⁶⁻¹⁷

Tratamiento recomendado:

Basándonos en los estudios y las publicaciones científicas podemos establecer las siguientes recomendaciones terapéuticas:

- En agujeros maculares traumáticos que no sean de espesor completo se recomienda observación inicialmente (nivel de evidencia: grado III; fuerza de la recomendación: C).
- En agujeros maculares traumáticos de espesor completo recientes (menos de tres meses de evolución) y de pequeño tamaño (<400 micras) se recomienda observación inicialmente (nivel de evidencia: grado III; fuerza de la recomendación: C).
- En agujeros maculares traumáticos de espesor completo de más de tres meses de evolución y de pequeño tamaño (<400 micras) se recomienda tratamiento quirúrgico mediante vitrectomía posterior, disección de la hialoides posterior y taponamiento con SF6 (hexafluoruro de azufre) (nivel de evidencia: grado III; fuerza de la recomendación: C). En niños puede sustituirse el taponamiento con SF6 por aceite de silicona (nivel de evidencia: grado III; fuerza de la recomendación: C).
- En agujeros maculares traumáticos de pequeño tamaño (<400 micras) y con una clara adherencia de la hialoides posterior puede considerarse inicialmente la observación del paciente. Asimismo, se podría plantear el tratamiento de vitrectomía enzimática mediante inyección intravítrea de microplasmina (pendiente de aprobación por las autoridades sanitarias) o plasmina autóloga^{18,19} (nivel de evidencia: grado Ib; fuerza de la recomendación: A).



Referencias bibliográficas



1. Knapp H. Ueber Isolirte zerreissungen der aderhaut infolge von traumen auf augapfel. Arch Augenheilkd 1869; 1: 6-29.
2. Hagemann LF, Costa RA, Ferreira HM, et al. Optical coherence tomography of a traumatic Neodymium: YAG laser-induced macular hole. Ophthalmic Surg Lasers Imaging 2003; 34: 57-59.
3. Kuhn F, Morris R, Mester V, et al. Internal limiting membrane removal for traumatic macular holes. Ophthalmic Surg Lasers 2001; 32: 308-315.
4. Yamashita T, Uemara A, Uchino E, Doi N, Ohba N. Spontaneous closure of traumatic macular hole. Am J Ophthalmol 2002; 133: 230-235.
5. Delori F, Pomerantzeff O, Cox MS. Deformation of the globe under high-speed impact: its relation to contusion injuries. Invest Ophthalmol 1969; 8: 290-301.
6. Huang J, Liu X, Wu Z, et al. Classification of full-thickness traumatic macular holes by optical coherence tomography. Retina 2009; 29: 340-348.
7. Yamada H, Sakai A, Yamada E, et al. Spontaneous closure of traumatic macular hole. Am J Ophthalmol 2002; 134: 340-347.
8. Huang J, Liu X, Wu Z, Sadda S. Comparison of full-thickness traumatic macular holes and idiopathic macular holes by optical coherence tomography. Graefes Arch Clin Exp Ophthalmol 2010; 248: 1071-1075.
9. Oehrens AM, Stalmans P. Optical coherence tomographic documentation of the formation of a traumatic macular hole. Am J Ophthalmol 2006; 142: 866-869.
10. Khoramnia R, Mohrenfels CW, Salgado JP, et al. Spontaneous closure of traumatic macular holes: two cases. Ophthalmologie 2010 Jun 9 [Epub ahead of print].
11. Chen H, Zhang M, Huang S, Wu D. OCT and multi-focal ERG findings in spontaneous closure of bilateral traumatic macular holes. Doc Ophthalmol 2008; 116: 159-164.
12. Carpineto P, Ciancaglini M, Aharrh-Gnama A, et al. Optical coherence tomography and fundus microperimetry imaging of spontaneous closure of traumatic macular hole: a case report. Eur J Ophthalmol 2005; 15: 165-169.
13. Barreau E, Massin P, Paques M, Santiago PY, Gaudric A. Surgical treatment of post-traumatic macular holes. J Fr Ophthalmol 1997; 20: 423-429.
14. García-Arumí J, Corcóstegui B, Cavero L, Sararols L. The role of vitreoretinal surgery in the treatment of post-traumatic macular hole. Retina 1997; 17: 372-377.
15. Amari F, Ogino N, Matsumura M, Negi A, Yoshimura N. Vitreous surgery for traumatic macular holes. Retina 1999; 19: 410-413.
16. Chow DR, Williams GA, Trese MT, et al. Successful closure of traumatic macular holes. Retina 1999; 19: 405-409.
17. Johnson RN, McDonald HR, Lewis H, et al. Traumatic macular hole: observations, pathogenesis, and results of vitrectomy surgery. Ophthalmology 2001; 108: 853-857.
18. Wu WC, Drenser KA, Trese MT, Williams GA, Capone A. Pediatric traumatic macular hole: results of autologous plasmin enzyme-assisted vitrectomy. Am J Ophthalmol 2007; 144: 668-672.
19. Sakuma T, Tanaka M, Inoue M, Mizota A, Souri M, Ichinose A. Efficacy of autologous plasmin for idiopathic macular hole surgery. Eur J Ophthalmol. 2005;15(6):787-94.

Agujero macular lamelar

Los agujeros maculares lamelares son defectos parciales del grosor macular que se identifican en la exploración con biomicroscopía como una lesión redondeada o petaloide de color rojizo difícil de diferenciar del pseudoagujero macular, que no es más que la lesión que resulta de la contracción centrípreta de una membrana epiretiniana macular que simula el aspecto redondeado y rojizo de un agujero macular. Las pruebas funcionales nos permiten establecer el diagnóstico entre agujero macular y agujero lamelar/pseudoagujero macular, pero no entre estos dos últimos, ya que el test de Watze- Allen es negativo en ambas entidades, no existen diferencias en microperimetría y ambos provocan pérdidas similares de agudeza visual y metamorfopsia.

En su descripción original, Gass y colaboradores sugirieron que los agujeros

lamelares se producían como consecuencia de la interrupción del proceso de formación de un agujero macular de espesor completo o por la pérdida del tejido foveolar central en casos de edema macular quístico crónico; también se ha descrito la aparición de agujeros lamelares tras traumatismos oculares o desprendimientos anómalos del vítreo posterior con tracción vítreo-macular.¹⁻⁵

En los últimos años, el desarrollo de nuevas técnicas de tomografía de coherencia óptica de dominio espectral (SD-OCT), ha permitido definir mejor las características de los agujeros lamelares y con ello generar nuevas hipótesis sobre su patogénesis.

Los agujeros lamelares presentan 4 características en la exploración topográfica⁶ (Figura 1):

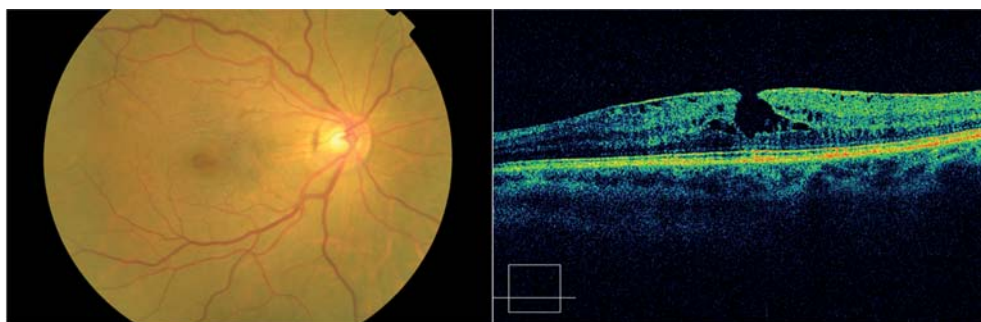


Figura 1. Retinografía y tomografía de coherencia óptica de un agujero macular lamelar. Se pueden apreciar las principales características de los agujeros lamelares: contorno foveal asimétrico, ruptura de la fóvea interna, desgarró horizontal intrarretiniano y capa de fotorreceptores intacta.

8 | Manejo del Agujero Macular

- 1- contorno foveal asimétrico
- 2- rotura interna de la fovea
- 3- dehiscencias horizontales intrarretinianas
- 4- integridad de la capa de fotorreceptores.

Distintos estudios han descrito también que en los agujeros lamelares es frecuente la coexistencia de membrana epirretinianas: entre el 62 y el 89%, correspondiendo las cifras más altas a los estudios con SD-OCT.^{6,7} La presencia de membranas epirretinianas ha sido también una constante en los pacientes operados de agujeros lamelares en nuestra serie (Figura 2). En nuestra opi-

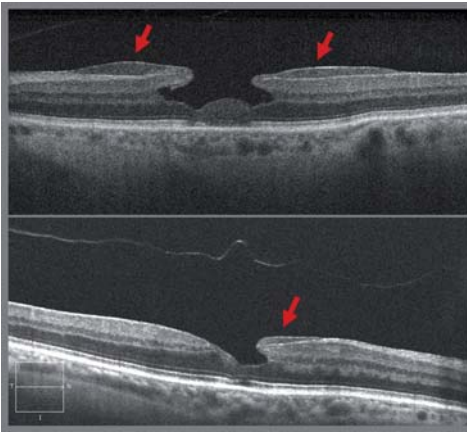

Figura 2. Tomografía de coherencia óptica de dos ojos con agujeros maculares lamelares. Las flechas rojas señalan las membranas epirretinianas gruesas y adherentes frecuentes en esta patología.

nión, la tracción centrífuga ejercida por estas membranas epirretinianas, conduciría a un arrancamiento de la retina interna, produciéndose la separación de las capas internas de la retina desde la fovea y manteniéndose la integridad de la capa de fotorreceptores, (Figura 3). Esta separación de las capas internas de la retina se produce siempre al mismo

nivel: entre las capas plexiforme externa y nuclear externa, posiblemente debido a una menor resistencia a este nivel. Como apoyo a nuestra hipótesis, el SD-OCT nos ha permitido identificar la presencia de tabiques de tejido retiniano que conectan las capas internas y externas de la retina (Figura 3)

Pero, ¿por qué se produce una tracción centrífuga en lugar de centrípeta como en el pseudoagujero macular? Wang et al sugirieron que en algunos casos de desprendimiento de vítreo posterior

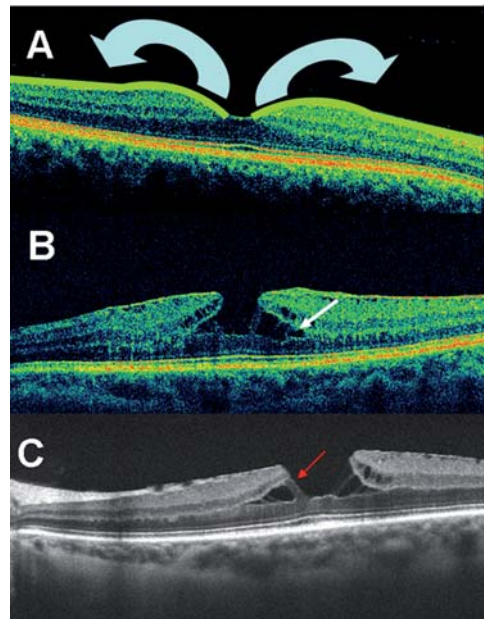


Figura 3. Patogenia del agujero macular lamelar. A: La tracción centrífuga ejercida por una membrana epirretiniana gruesa y adherente conduciría a un arrancamiento de la retina interna, produciéndose la separación de las capas internas de la retina desde la fovea y manteniéndose la integridad de la capa de fotorreceptores. B y C: Esta separación de las capas internas de la retina se produce siempre al mismo nivel: entre las capas plexiforme externa y nuclear externa, posiblemente debido a una menor resistencia a este nivel. La tomografía de coherencia óptica permite identificar la presencia de tabiques persistentes de tejido retiniano que conectan las capas internas y externas de la retina (flechas).

anómalo, el vítreo puede permanecer adherido a la papila. Esta adhesión vítreo-papilar sería la responsable de la tracción tangencial centrífuga sobre la fovea, lo que conduciría a la dehiscencia retiniana y la formación del agujero macular lamelar.⁸⁻¹⁰ Por el contrario, cuando el desprendimiento de vítreo es completo, sin adherencias papilares, la membrana epirretiniana se contraería centripetamente, como ocurre en el pseudoagujero macular. (Figura 4)

Hasta el desarrollo del OCT, los agujeros lamelares eran confundidos tanto con los agujeros maculares de espesor completo, como con los pseudoagujeros maculares y por tanto su historia natural no es bien conocida. Sólo un estudio ha descrito su evolución natural, en el que 41 ojos fueron seguidos durante 3 años. Sólo 11 ojos experimentaron un deterioro visual (22%), mientras que en los restantes 30 ojos (78%) los cambios visuales fueron mínimos. Las causas más importantes de deterioro visual fueron el desarrollo de edema macular quístico, un aumento del diámetro del defecto foveal o una reducción del espesor foveal.¹¹ Por lo tanto, dado su evolución natural benigna, el tratamiento quirúrgico sólo se debería proponer a pacientes

con metamorfopsia o pérdidas visuales progresivas.

Hasta la fecha son escasos los estudios que han comunicado resultados quirúrgicos de agujeros lamelares. Hay siete series de casos que incluyen entre 1 y 27 pacientes^{7,12-17}. Los resultados visuales son buenos en la mayoría de los trabajos. Aunque en la serie de Witkins et al la agudeza visual sólo mejoró en 2 o más líneas en un 31% de los ojos, en el resto de los estudios este porcentaje osciló entre el 85 y el 100%¹⁷. La mejoría anatómica varió entre un 44% y un 100% de los ojos (Tabla 1). La complicación más severa tras la cirugía del agujero macular es el desarrollo de un agujero macular de espesor completo, con 3 casos descritos en la literatura^{7,17}.

La técnica quirúrgica consistió, en la mayoría de los trabajos descritos, en vitrectomía vía pars plana con extracción de la membrana epirretinianas, pelado de la membrana limitante interna (asistida o no con tinciones vitales) e intercambio fluido-aire-gas. En el postoperatorio, se recomendó el posicionamiento en decúbito prono durante 1 o 2 semanas. Michalewska et al, en una de las series más amplias, no realizaron intercambio fluido-gas.¹⁶ Sus resultados anatómicos y funcionales fueron muy buenos, con mejoría de dos o más líneas en 24 de 26 pacientes.

En nuestra serie, la vitrectomía permitió mejorar la agudeza visual en 9 de los 12 pacientes intervenidos (75%), con un incremento medio de 2 líneas, siendo los cambios significativos con respecto a la basal ($p < 0.007$; Wilcoxon test). También se consiguió reducir la metamorfopsia. El cierre completo del agujero macular con normalización de la arquitectura foveal, se produjo en 10 de los 12 pacientes intervenidos (Figura 5 y 6).

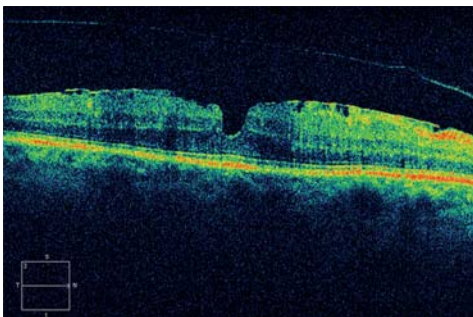


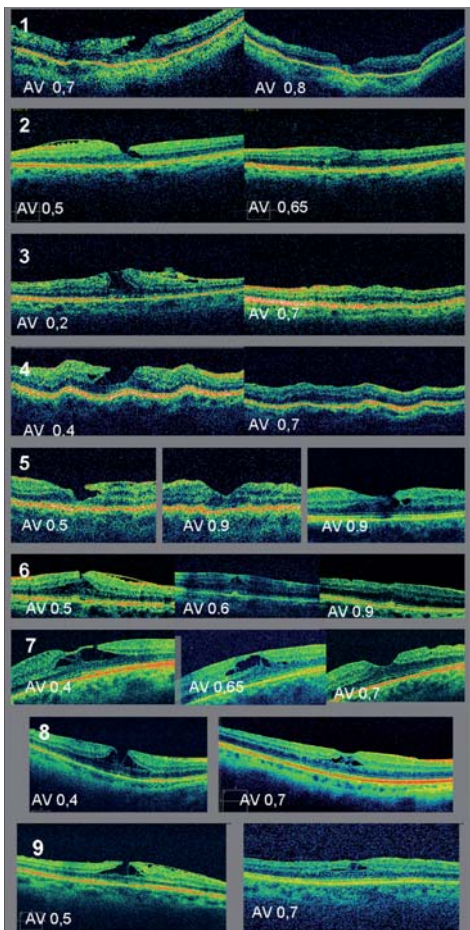
Figura 4. Pseudoagujero macular. OCT. Se aprecia la contracción centrífuga de una membrana epirretiniana macular con verticalización de los márgenes foveales y depresión foveal de aspecto cilíndrico.



Tabla 1. Publicaciones sobre resultados de la cirugía vitreoretiniana para el tratamiento del agujero lamelar.

Autor	Nº ojos incluidos	Mejoría agudeza visual ≥ 2 líneas	Mejoría anatómica	Complicaciones
Hirakawa M	2	2/2 (100%)	2/2 (100%)	
Witkin AJ	16	5/16 (31%)	7/16 (44%)	2 agujeros maculares
Kokame G	1	1/1 (100%)	1/1 (100%)	
Garretson BR	27	25/27 (93%)	22/24 (92%)	1 agujero macular
Engler C	10	10/10 (100%)	6/10 (60%)	
Androudi S	20	17/20 (85%)	14/20 (70%)	
Michalevska Z	26	24/26 (92%)	25/26 (96%)	
Figueroa MS*	12	9/12 (75%)	10/12 (83%)	2 agujeros maculares

* (datos no publicados)



En dos de estos ojos, la evolución hacia la resolución completa pasó por una fase inicial de cierre del agujero lamelar en su porción más interna, persistiendo en el OCT lo que hemos llamado pseudoquistes intrarretinianos que se resolvió a los 9 y 12 meses, respectivamente (Figura 5, pacientes 6 y 7). En otros dos de los 12 ojos intervenidos, este pseudoquiste persistía tras 8 y 9 meses de evolución postoperatoria, respectivamente (Figura 5, pacientes 8 y 9). Es posible que el cierre de los agujeros

Figura 5. Resultados anatómicos y mejoría funcional en 9 pacientes sometidos a vitrectomía por agujero macular lamelar. Tomografía de coherencia óptica. A la izquierda, imagen prequirúrgica; a la derecha, imagen postquirúrgica. En los pacientes 6 y 7, la evolución hacia la resolución completa pasó por una fase inicial de cierre del agujero lamelar en su porción más interna, persistiendo un pseudoquiste intrarretiniano que se resolvió a los 9 y 12 meses, respectivamente. En los pacientes 8 y 9 persistía este pseudoquiste intrarretiniano a los 8 y 9 meses de evolución postoperatoria, respectivamente.

lamelares tras la cirugía se produzca de forma similar a como acontece en los agujero maculares de espesor completo, es decir, iniciándose en las capas internas de la retina y completándose progresivamente hacia las más externas. Esto justificaría la imagen de pseudoquiste intrarretiniano que hemos descrito en el estudio con SD-OCT, durante el seguimiento postoperatorio. Cabe destacarse que en los cuatro casos en los que se evidenció este pseudoquiste intrarretiniano, mejoró la agudeza visual, aun a pesar de la presencia de líquido intrarretiniano (Figura 5).

En 3 de los 12 pacientes de nuestra serie la agudeza visual no mejoró. En uno de ellos a pesar de un cierre completo y en dos por progresión hacia un agujero macular de espesor completo, que aunque se resolvió con una segunda cirugía, no permitió mejorar la agudeza visual (Figura 6).

Por lo tanto, las recomendaciones actuales en el tratamiento de los agujeros maculares lamelares serían:

Observación periódica en pacientes con buenas agudezas visuales, dado que se trata de una patología estable (Fuerza de recomendación B, Nivel de evidencia grado II-2a).

Ofrecer cirugía en aquellos ojos con una agudeza visual menor de 0,5, con pérdida documentada de 2 o más líneas no atribuible a otras patologías (en particular a la progresión de cataratas) o con metamorfopsia importante (Fuerza de recomendación B, Nivel de evidencia grado II-2a y II-2b).

Programar vitrectomía vía pars plana con 25G o 23G, con extracción de membranas epirretinianas y pelado de la membrana limitante interna asistida con colorantes vitales (Fuerza de recomendación B, Nivel de evidencia grado II-2a y II-2b).

No existe un nivel de evidencia científica adecuado para recomendar o no el intercambio fluido-aire-gas y el mantenimiento de postura tras la cirugía. Sin embargo, nuestra experiencia personal

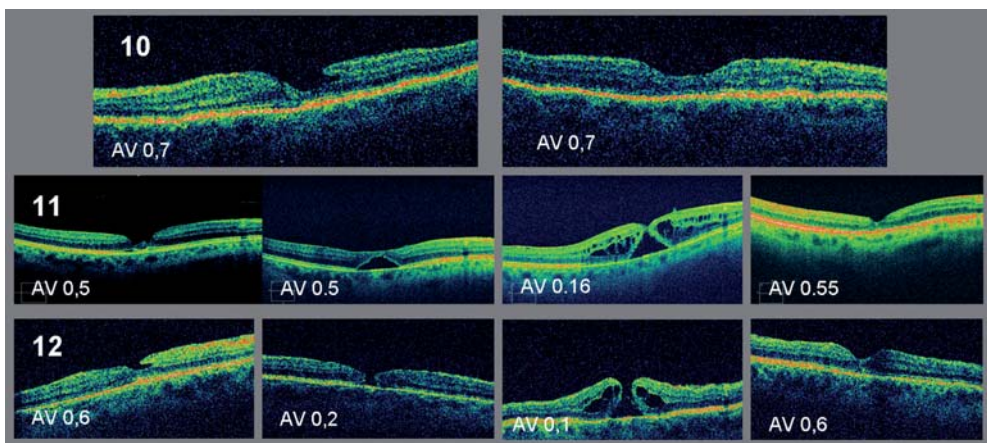


Figura 6. Resultados anatómicos y no mejoría funcional en 3 pacientes sometidos a vitrectomía por agujero macular lamelar. Tomografía de coherencia óptica. A la izquierda, imagen prequirúrgica; a la derecha, evolución posterior. En los pacientes 11 y 12 se desarrolló un agujero macular de espesor completo que se resolvió con una segunda intervención sin que se consiguiera mejorar la agudeza visual.





8 | Manejo del Agujero Macular

nos indica que en algunos casos en los que los bordes del agujero son especialmente rígidos, la utilización de gas y el posicionamiento correcto tras la cirugía pueden ser necesarios para lograr una reconstrucción adecuada de la arquitectura macular.

Bibliografía



1. Gass JD. Lamellar macular hole: a complication of cystoid macular edema after cataract extraction: a clinicopathologic case report. *Trans Am Ophthalmol Soc* 1975;73:231-50.:231-50.
2. Fragkiskou S, Papadaki T, Minos E, et al. Lamellar retinal hole formation following routine cataract surgery. *Semin Ophthalmol* 2009;24:239-40.
3. Unoki N, Nishijima K, Kita M, et al. Lamellar macular hole formation in patients with diabetic cystoid macular edema. *Retina* 2009;29:1128-33.
4. Ophir A, Fatum S. Cystoid foveal oedema in symptomatic inner lamellar macular holes. *Eye (Lond)* 2009;23:1781-5.
5. Androudi S, Stangos A, Brazitikos PD. Lamellar macular holes: tomographic features and surgical outcome. *Am J Ophthalmol* 2009;148:420-6.
6. Witkin AJ, Ko TH, Fujimoto JG, et al. Redefining lamellar holes and the vitreomacular interface: an ultrahigh-resolution optical coherence tomography study. *Ophthalmology* 2006;113:388-97.
7. Garretson BR, Pollack JS, Ruby AJ, et al. Vitrectomy for a symptomatic lamellar macular hole. *Ophthalmology* 2008;115:884-6.
8. Sebag J. Vitreoschisis. *Graefes Arch Clin Exp Ophthalmol* 2008;246:329-32.
9. Wang MY, Nguyen D, Hindoyan N, et al. Vitreo-papillary adhesion in macular hole and macular pucker. *Retina* 2009;29:644-50.
10. Haouchine B, Massin P, Gaudric A. Foveal pseudocyst as the first step in macular hole formation: a prospective study by optical coherence tomography. *Ophthalmology* 2001;108:15-22.
11. Chen JC, Lee LR. Clinical spectrum of lamellar macular defects including pseudoholes and pseudocysts defined by optical coherence tomography. *Br J Ophthalmol* 2008;92:1342-6.
12. Androudi S, Stangos A, Brazitikos PD. Lamellar macular holes: tomographic features and surgical outcome. *Am J Ophthalmol* 2009;148:420-6.
13. Engler C, Schaal KB, Hoh AE, Dithmar S. [Surgical treatment of lamellar macular hole]. *Ophthalmologe* 2008;105:836-9.
14. Hirakawa M, Uemura A, Nakano T, Sakamoto T. Pars plana vitrectomy with gas tamponade for lamellar macular holes. *Am J Ophthalmol* 2005;140:1154-5.
15. Kokame GT, Tokuhara KG. Surgical management of inner lamellar macular hole. *Ophthalmic Surg Lasers Imaging* 2007;38:61-3.
16. Michalewska Z, Michalewski J, Odrobina D, et al. Surgical treatment of lamellar macular holes. *Graefes Arch Clin Exp Ophthalmol* 2010;248:1395-400.
17. Witkin AJ, Castro LC, Reichel E, et al. Anatomic and Visual Outcomes of Vitrectomy for Lamellar Macular Holes. *Ophthalmic Surg Lasers Imaging* 2010;1-7.



